Adriana Grigoraş

Alina Floarea-Strat

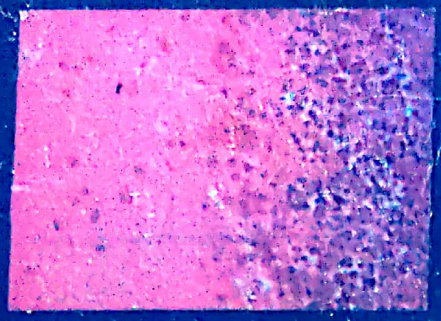

HISTOLOGIE ILUSTRATĂ

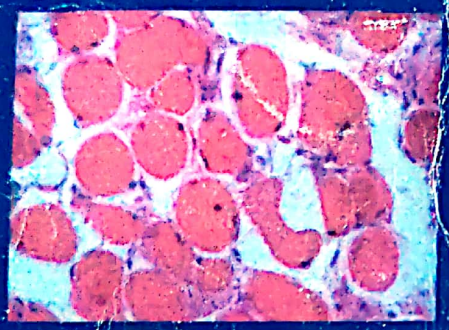

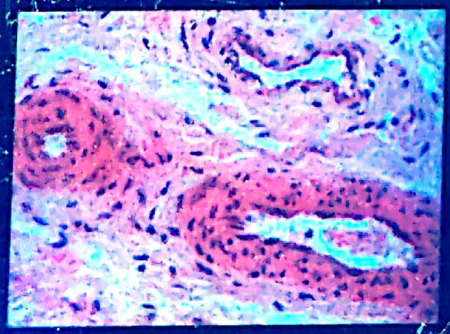

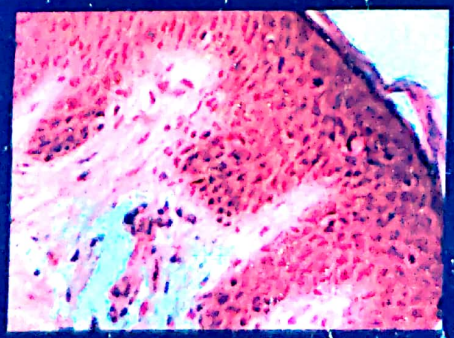

JUNIMEA

Scanned with OKEN Scanner

Descrierea CIP a Bibliotecii Naţionale a României

GRIGORAŞ, ADRIANA
Histologie ilustrată /Adriana Grigoraş, Alina-Floarea Strat. - Iaşi : Junimea, 2009
ISBN 978-973-37-1347-0

I. Floarea-Strat, Alina

615.01

© autorii
ISBN 978-973-37-1347-0

Scanned with OKEN Scanner

Adriana Grigoraş Alina Floarea-Strat

HISTOLOGIE ILUSTRATĂ

JUNIMEA
IAŞI – 2009

Scanned with OKEN Scanner

Scanned with OKEN Scanner

Prefață

Pentru cei mai mulți dintre d-voastră, această carte poate reprezenta la prima vedere doar „o altă lucrare în domeniu", însoțită de întrebarea „Mai era nevoie....?". Răspunsul nostru vine la fel de prompt și firesc precum întrebarea: DA!

Așa cum însuși titlul o recomandă, „Histologie ilustrată" conține peste 480 de imagini microscopice sugestive, atent selecționate, prezentând toate cele patru țesuturi fundamentale, precum și organele ce intră în alcătuirea aparatelor și sistemelor.

Departe de a avea pretenția că am acoperit totalitatea cunoștiințelor existente în prezent în domeniu, lucrarea reprezintă un excelent ghid pentru lucrările practice, în felul acesta venind în sprijinul studenților de la Medicină, medicilor rezidenți, în primul rând cei de anatomie patologică și celor care doresc să studieze morfologia normală a organismului.

Partea descriptivă a lucrării are meritul de a sublinia concis principalele caracteristici în identificarea anumitor structuri, la acestea adăugându-se bogăția de imagini ce completează riguros partea teoretică.

În medicina secolului XXI, ca și în toate celelalte domenii de activitate, progresele tehnologiei informaticii își lasă pregnant amprenta. Astfel, pentru a veni în ajutorul cititorilor am atașat lucrării scrise un CD ce conține toate imaginile prezente în carte, în format color, de o mare acuratețe, grupate pe capitole conform cuprinsului. Acestea au fost realizate cu ajutorul microscopului Elipse E600 Nikon, camera DN100 și a programului Lucia Net.

În ansamblul său, lucrarea reflectă colaborarea fructuoasă și benefică a celor două autoare, care și-au unit cunoștiințele și amintirile plăcute ale orelor petrecute împreună în sala de lucrări practice a disciplinei de Histologie a

Universităţii de Medicină şi Farmacie din Iaşi, în elaborarea unui material de studiu cât mai complet din punct de vedere teoretic, la care se adaugă multitudinea de imagini din colecţiile personale.

În realizarea acestei lucrări, alături de eforturile autoarelor s-a adăugat sprijinul acordat de către d-nul prof. Eugen Carasievici de la disciplina de Imunologie a U.M.F. „Gr. T. Popa" Iaşi, d-na dr. Laurette Grazziela Cozma de la Laboratorul de Imunologie şi Genetică a Spitalului Clinic „Sf. Spiridon" Iaşi şi cel al d-nei dr. Doina Mihăilă de la Laboratorul de Anatomie patologică a Spitalului Clinic de Pediatrie Iaşi, care au facilitat realizarea imaginilor.

La aceştia se adaugă referenţii ştiinţifici ai lucrării de faţă, prof. dr. doc. Gioconda Dobrescu şi prof. dr. Coriolan Cotuţiu, cadre didactice de înaltă ţinută profesională şi morală, care au fost ambii mentorii autoarelor. Domniile lor au avut amabilitatea să parcurgă manuscrisul şi să aducă observaţii şi sugestii valoroase.

De asemeni, ne-a fost alături d-nul Dan Popescu care ne-a ajutat la realizarea CD-ului.

Autoarele adresează tuturor alesele lor mulţumiri.

Februarie 2009

Autoarele

Scanned with OKEN Scanner

Cuprins

Prefață 7

Cuprins 9

Abrevieri 13

Noțiuni de tehnică microscopică 15

Capitolul 1 -Țesutul epitelial 18

1.1. Țesutul epitelial de acoperire 18

- Epiteliile simple 18
- Epiteliile stratificate 24
- Epiteliile pseudostratificate 28

1.2. Specializări ale polului apical 31

1.3. Țesutul epitelial secretor (glandular) 34

- Țesutul epitelial secretor exocrin 34
- Țesutul epitelial secretor endocrin 41

Capitolul 2 - Țesutul conjunctiv 44

2.1. Componentele țesutului conjunctiv 44

- Celule proprii ale țesutului conjunctiv 44
- Celule migrate ale țesutului conjunctiv 46

Scanned with OKEN Scanner

- Matricea extracelulară fibrilară 49
2.2. Varietăți de țesut conjunctiv 52
- Țesutul conjunctiv propriu-zis 52
- Țesutul conjunctiv cu proprietăți speciale 56
- Țesutul conjunctiv specializat 58

Capitolul 3 - Țesutul muscular 71
3.1. Țesutul muscular striat scheletic 71
3.2. Țesutul muscular striat cardiac 73
3.3. Țesutul muscular neted 75

Capitolul 4 - Țesutul nervos 79
4.1. Componentele țesutului nrevos 79
- Neuronul 79
- Nevrogliile (celulele gliale) 82
4.2. Sistemul nervos central 85
4.3. Sistemul nervos periferic 93
- Nervii periferici 94
- Ganglionii nervoşi 95

Capitolul 5 - Sângele 98
5.1. Hematiile şi plachetele sanguine 98
5.2. Leucocitele 99

Capitolul 6 - Sistemul circulator 103
.6.1. Cordul (inima) 103
.6.2. Arterele 105

Scanned with OKEN Scanner

6.3. Capilarele și venele 107

Capitolul 7 - Sistemul imun 112

7.1. Organele limfoide primare 112

7.2. Organele limfoide secundare 115

- Noțiuni generale 115
- Organele limfoide secundare încapsulate 118
- Organele limfoide secundare neîncapsulate 122

Capitolul 8 - Sistemul endocrin 125

8.1. Hipofiza 125

8.2. Tiroida și paratiroidele 127

8.3. Suprarenala 130

Capitolul 9 - Sistemul digestiv 132

9.1. Cavitatea bucală 132

9.2. Tubul (tractul) digestiv 138

9.3. Glandele anexă ale tubului digestiv 151

Capitolul 10 - Sistemul respirator 160

10.1. Căile respiratorii 160

10.2 Porțiunea respiratorie a sistemului respirator 165

Capitolul 11 - Sistemul excretor 168

11.1. Rinichiul 168

11.2. Căile urinare 173

Scanned with OKEN Scanner

Capitolul 12 - Sistemul genital masculin 176
12.1. Testiculul 176
12.2. Glandele anexe ale sistemului genital masculin 182

Capitolul 13 - Sistemul genital feminin 185
13.1. Ovarul 185
13.2. Trompele uterine 191
13.3. Uterul şi vaginul 192
13.4. Placenta 198
13.5. Glanda mamară 201

Capitolul 14 - Pielea 204
14.1. Epidermul 204
14.2. Dermul şi anexele cutanate 205

Capitolul 15 - Organe de simţ 209
15.1. Sistemul receptor somatic şi visceral 209
15.2. Sistemul proprioreceptor 210
15.3. Sistemul chemoreceptor 210
15.4. Sistemul fotoreceptor 210
15.5. Sistemul audioreceptor 219

Bibliografie 224

Scanned with OKEN Scanner

Abrevieri

ABP – proteină de legare a androgenilor (androgen biding protein)
Ac - anticorpi
ACHT – hormon adrenocorticotrop
ADH – hormon antidiuretic
APC – celulă prezentatoare de antigen
APUD – preluare şi decarboxilare a precursorilor aminici (amino precursor uptake and decarboxilation)
BALT – ţesutul limfatic ataşat căilor respiratorii
CO_2 – dioxid de carbon
FSH - hormon foliculo-stimulant
GABA – acid γ-aminobutiric
GALT - ţesutul limfatic ataşat tubului digestiv
HE – hematoxilină – eozină
HEV – venule cu endoteliu înalt (high endothelial venules)
HPV – virusul papilloma uman
ICSH – hormon stimulator al celulelor interstiţiale
Ig – imunoglobulină
IgA – imunoglobulină A
LCR – lichid cefalo-rahidian
LH - hormon luteinizant
LPH - hormon lipotrop
Ly – limfocit
Ly B – limfocit B
Ly NK – limfocit „natural killer"
Ly T – limfocit T
MALT – ţesutul limfatic ataşat mucoaselor
MB – membrană bazală
ME – microscopie electronică
MGG - coloraţia May-Grünwald-Giemsa
MO – microscopie optică
MSH – hormon melanocito-stimulant
O_2 – oxigen
PAS – coloraţia acid periodic Schiff
PG – prostaglandine
POMC - proopiomelanocortina
REN – reticol endoplasmatic neted
RER – reticol endoplasmatic rugos
SNC – sistem nervos central
STH - hormon de creştere
T3 - tri-iodotironina

Scanned with OKEN Scanner

T4 - tiroxina
TCD – tub contort distal
TCP – tub contort proximal
TG - trigliceride
TS – colorația tricromică Szekely
TSH - hormon tireotrop

Scanned with OKEN Scanner

Noţiuni de tehnică microscopică

Etapele necesare pentru obţinerea unui preparat rezistent în timp şi care poate fi examinat în microscopie optică în practica histo-patologică sunt următoarele:

1) recoltarea – este etapa prin care se obţine un fragment tisular cu dimensiunile de 2/1/1 cm şi care se desfăşoară fie sub anastezie fie la scurt timp după moarte;

2) fixarea – este etapa în care fragmentul/fragmentele recoltate sunt tratate cu ajutorul unor soluţii numite soluţii de fixaţe în vederea blocării fenomenelor distructive tisulare, care au loc postmortem (autoliză) şi de a consolida structurile celulare; dintre cele mai folosite soluţii fixatoare menţionăm: soluţia de formaldehidă (formol 10%), mediul Carnoy (alcool-cloroform-acid acetic), soluţia Bouin (acid picric-formaldehidă-acid acetic glacial); timpul de fixare depinde de natura fixatorului şi de dimensiunea fragmentului, el putând varia de la câteva ore la 2-3 zile;

3) includerea – reprezintă totalitatea tehnicilor prin care se poate asigura „infiltrarea" ţesuturilor cu un material care are proprietatea să se solidifice şi să ofere secundar o consistenţă crescută fragmentelor tisulare supuse prelucrării histologice; cele mai frecvente materiale folosite în microscopie optică pentru includere sunt: parafina, celoidin sau răşini sintetice polimerizabile; deoarece aceste materiale nu sunt miscibile cu apa, în vederea includerii propriu-zise sunt necesare o serie de etape premergătoare:

a) deshidratarea – după terminarea etapei de fixare, fragmentele tisulare sunt spălate cu apă de robinet sau alte soluţii saline tamponate pentru îndepărtarea excesului de fixator; deshidratarea constă în extragerea apei care există fiziologic în constituţia materiei vii cu ajutorul unor băi succesive de alcooluri (mai rar acetonă) cu concentraţii crescătoare de la 70% - alcool absolut;

b) clarificarea – este etapa în care se realizează schimbarea lichidului deshidratant din ţesuturi, care nu este miscibil cu materialul în care se face includerea propriu-zisă, cu o substanţă care este miscibilă atât cu soluţia de deshidratare cât şi cu materialul de includere; pentru aceasta fragmentele tisulare deshidratate sunt trecute prin băi succesive cu agent de clarificare (benzen sau derivaţi ai acestuia, alcool amilic sau propilen oxid).

Includerea propriu-zisă se face prin trecerea fragmentelor clarificate prin băi cu concentraţii crescânde de material pentru includere; cum parafina este materialul cel mai folosit în incluzie, aceste etape se desfăşoară în termostatele pentru parafină la 50-60^0 (deoarece parafina este menţinută fluidă). După terminarea incluziei, fragmentele tisulare sunt scoase la temperatura camerei, iar parafina se solidifică obţinându-se un bloc de consistenţă solidă care poate fi supus secţionării.

4) secţionarea - este etapa prin care cu ajutorul microtoamelor pentru parafină se obţin secţiuni de grosimi mici (3-10μm) care ulterior sunt *colorate* pentru a putea fi examinate la microscop; pentru a putea fi colorate, secţiunile sunt aplicate pe lame curate, tratate în

Scanned with OKEN Scanner

prealabil cu un strat subțire de albumină Mayer;
5) *colorarea* – înainte de colorarea propriu-zisă fragmentele tisulare sunt supuse fenomenului de *deparafinare*, deoarece parafina nu este miscibilă cu apa (colorarea făcându-se în soluții apoase);
Deparafinarea se realizează prin trecerea secțiunilor fixate pe lame prin trei băi de benzen, urmată de *hidratare* cu alcool etilic în concentrații descrescătoare (100%, 90%, 70%).
După colorare secțiunile tisulare sunt supuse unor proceduri de deshidratare și clarificare în vederea obținerii unui preparat apt examenului microscopic și care să fie rezistent în timp.
6) *deshidratarea* lamelor colorate se realizează cu alcool etilic în concentrații crescătoare (trei băi succesive), iar clarificarea secțiunilor prin trecerea lamelor prin alte trei băi de benzen;
7) *montarea* preparatelor este realizată cu balsam de Canada ca mediu anhidru.

Cea mai frecventă coloratie folosită în histologie și anatomie patologică este metoda de colorare cu hematoxilină și eosină (H.E.) (fig. 1, 5)
Etapele propriu-zise ale **coloratiei hematoxilină-eozină** sunt:
- după deparafinare și hidratarea, secțiunile se spală cu apă de robinet;
- colorare cu hematoxiiină Bohmer, timp de 2-10 minute, în funcție de maturarea acesteia;
- diferențiere cu acid acetic 1%;
- virare cu soluție saturată de carbonat de litiu până la albăstrirea secțiunilor;
- spălare cu apă de robinet;
- colorare cu soluție de eozină timp de 1-2 minute;
- spălare cu apă de robinet;
- deshidratare, clarificare și montare în balsam de Canada după cum s-a prezentat anterior.

Hematoxilina bazică colorează structurile acide în mov. Nucleii și RER sunt structuri celulare cu afinitate mare față de hematoxilină. La polul opus, eosina este acidă și colorează structurile bazice în roz-roșu. Cea mai mare parte a proteinelor sunt bazice și de aceea citoplasma celulelor este în general colorată în roz sau roz-roșu. Atunci când celula prezintă numeroși RER și ribozomi liberi, citoplasma are o tentă de violet deschis (tentă bazofilă). Când celula conține în citoplasmă mucus, aceasta prezintă afinitate redusă față de eozină (tentă slab eozinofilă).

Etapele propriu-zise ale **coloratiei tricromice Szekely** (fig. 35) sunt:
- după deparafinarea și hidratarea secțiunilor, spălare în apă de la robinet;
- colorare cu hematoxilină Mayer 1-3 minute;
- diferențiere cu alcool acidulat (HCl 1%);
- spălare cu apă de la robinet;
- colorare cu soluție A (orange G - 3g, fuxină acidă – 1g, acid acetic glacial – 3ml, ponceau R - 2g, apă distilată – 300ml), timp de 1-3 minute;
- spălare în apă acidulată (acid acetic 1%);
- colorare cu soluție B (verde de lumină – 3g, orange G – 2g, acid fosfomolibdenic - 8g, apă distilată - 300ml) timp de 5-10 minute;
- spălare cu apă acidulată (acid acetic 1%);
- deshidratare, clarificare și montare în balsam de Canada.

Coloratia cu orceină

Această metodă este folosită pentru evidențierea fibrelor elastice. Etapele

Scanned with OKEN Scanner

propriu-zise ale colorației cu orceină sunt:

- deparafinare;
- spălare cu apă;
- colorare cu orceină pentru 30-60 minute;
- spălare rapidă cu apă distilată;
- deshidratare în soluții de alcool cu concentrații crescătoare până la alcool absolut;
- clarificare și montare în balsam de Canada.

Prin această metodă fibrele elastice apar colorate în roșu-brun (fig. 87).

Coloratia Gordon-Sweet (impregnație argentică) sunt:

- tratare cu permanganat de potasiu 1% a secțiunilor prelucrate prin tehnica includerii la parafină;
- spălare cu apă de la robinet;
- decolorare cu soluție de acid oxalic 1%;
- spălare cu apă de la robinet, apoi tratare cu soluție de alaun feric 2,5%;
- spălare cu apă distilată;
- tratare cu soluție de săruri de argint;
- spălare cu apă distilată și apoi reducere cu formol neutru 10%;
- spălare cu apă de la robinet urmată de tratare cu tiosulfat de sodiu 5%;
- spălare cu apă de la robinet, urmată de deshidratare în alcooluri (concentrații progresiv crescătoare).

În urma acestei metode fibrele de reticulină se colorează în negru intens (fig. 78).

Coloratia P.A.S. (Periodic acid Schiff) după Mc Manus, 1946

Aceasta este o tehnică de colorare folosită pentru evidențierea glicogenului și a altor carbohidrați și care cuprinde următoarele etape:

- după deparafinare, spălare cu apă distilată;
- oxidare cu acid periodic pentru 5 minute;
- spălare abundentă în apă distilată;
- acoperirea lamei cu soluție Schiff timp de 15 minute;
- spălare rapidă în apă 5-10 minute;
- colorarea nucleilor cu hematoxilină Harris;
- spălare în apă;
- deshidratare în alcool;
- clarificare și montare (fig. 16).

Prin această metodă glicogenul și alți carbohidrați periodic-reactivi se colorează în roșu intens (magenta), iar nucleii celulelor în albastru.

Scanned with OKEN Scanner

Capitolul 1

Țesutul epitelial

Țesutul epitelial este unul dintre cele patru țesuturi fundamentale alături de țesutul conjunctiv, țesutul muscular și țesutul nervos. Țesutul epitelial are câteva caracteristici generale, anume:

- o densitate celulară mare;
- între celulele epiteliale sunt descrise o multitudine de joncțiuni intercelulare;
- celulele epiteliale sunt adesea polarizate, adică prezintă un aranjament particular al organitelor celulare în citoplasmă;
- are capacitate mare de regenerare, asigurată de existența unor celule de regenerare;
- este întotdeauna așezat pe o structură specială numită membrană bazală, care îl și separă de țesutul conjunctiv de însoțire;
- nu conține în structura sa vase sanguine, nutriția fiind asigurată de vasele țesutului conjunctiv subjacent.

În raport cu funcțiile pe care le îndeplinesc, epiteliile sunt împărțite în: epiteliul de acoperire (de tapetare, de înveliș), epiteliul secretor (glandular) și epiteliul senzorial.

1.1. Țesutul epitelial de acoperire

Epiteliul de acoperire, la rândul său, se clasifică în funcție de alte două criterii:

a) după numărul de straturi de celule dispuse pe membrana bazală - în epitelii simple și epitelii stratificate;

b) după forma celulelor – în epitelii scuamoase (pavimentoase), epitelii cubice (prismatice joase) și epitelii prismatice înalte (cilindrice).

Epiteliile simple

Epiteliile simple sunt epiteliile de tapetare în care se observă un singur rând de celule pe membrana bazală (toate celulele prezentând joncțiuni cu aceasta) și care sunt definite în raport cu aspectul morfologic al celulei în: epitelii simple scuamoase (pavimentoase), simple cubice și simple prismatic înalte. Limita (membrana bazală) dintre țesutul epitelial simplu și țesutul conjunctiv subjacent este relativ rectilinie.

1. Epiteliul simplu scuamos (epiteliul simplu pavimentos)

Este varietatea de țesut epitelial format dintr-un singur rând de celule, dispus pe membrana bazală, cu aspect turtit (pavimentos, scuamos). În microscopie optică, secțiune transversală și colorații uzuale, celulele pavimentoase (scuamoase) sunt celule poliedrice cu o citoplasmă acidofilă etalată, cu nucleu bazofil, rotund situat aproximativ în centrul geometric al celulei (fig. 1).



Fig. 1 - Epiteliu simplu scuamos (pavimentos) - secțiune transversală, H.E. X 400

În secțiune longitudinală printr-un epiteliu simplu scuamos se observă

Scanned with OKEN Scanner

Capitolul 1

Ţesutul epitelial

Ţesutul epitelial este unul dintre cele patru ţesuturi fundamentale alături de ţesutul conjunctiv, ţesutul muscular şi ţesutul nervos. Ţesutul epitelial are câteva caracteristici generale, anume:

- o densitate celulară mare;
- între celulele epiteliale sunt descrise o multitudine de joncţiuni intercelulare;
- celulele epiteliale sunt adesea polarizate, adică prezintă un aranjament particular al organitelor celulare în citoplasmă;
- are capacitate mare de regenerare, asigurată de existenţa unor celule de regenerare;
- este întotdeauna aşezat pe o structură specială numită membrană bazală, care îl şi separă de ţesutul conjunctiv de însoţire;
- nu conţine în structura sa vase sanguine, nutriţia fiind asigurată de vasele ţesutului conjunctiv subjacent.

În raport cu funcţiile pe care le îndeplinesc, epiteliile sunt împărţite în: epiteliul de acoperire (de tapetare, de înveliş), epiteliul secretor (glandular) şi epiteliul senzorial.

1.1. Ţesutul epitelial de acoperire

Epiteliul de acoperire, la rândul său, se clasifică în funcţie de alte două criterii:

a) după numărul de straturi de celule dispuse pe membrana bazală - în epitelii simple şi epitelii stratificate;

b) după forma celulelor – în epitelii scuamoase (pavimentoase), epitelii cubice (prismatice joase) şi epitelii prismatice înalte (cilindrice).

Epiteliile simple

Epiteliile simple sunt epiteliile de tapetare în care se observă un singur rând de celule pe membrana bazală (toate celulele prezentând joncţiuni cu aceasta) şi care sunt definite în raport cu aspectul morfologic al celulei în: epitelii simple scuamoase (pavimentoase), simple cubice şi simple prismatic înalte. Limita (membrana bazală) dintre ţesutul epitelial simplu şi ţesutul conjunctiv subjacent este relativ rectilinie.

1. Epiteliul simplu scuamos (epiteliul simplu pavimentos)

Este varietatea de ţesut epitelial format dintr-un singur rând de celule, dispus pe membrana bazală, cu aspect turtit (pavimentos, scuamos). În microscopie optică, secţiune transversală şi colorаţii uzuale, celulele pavimentoase (scuamoase) sunt celule poliedrice cu o citoplasmă acidofilă etalată, cu nucleu bazofil, rotund situat aproximativ în centrul geometric al celulei (fig. 1).



Fig. 1 - Epiteliu simplu scuamos (pavimentos) - secţiune transversală, H.E. X 400

În secţiune longitudinală printr-un epiteliu simplu scuamos se observă

Scanned with OKEN Scanner

prezența din loc în loc a unui nucleu lenticular, (deoarece planul secțiunii poate să nu treacă pe la nivelul lui) situat într-o lamă fină și subțire de citoplasmă,



Fig. 2 - Epiteliul simplu scuamos (pavimentos) - secțiune longitudinală, H.E. X 400

în zona nucleului celula atingând înălțimea maximă (fig. 2). El tapetează marile cavități naturale (cavitatea pleurală, peritoneală și pericardică) unde este cunoscut sub denumirea de mezoteliu (fig. 3).

Acest epiteliu mai este întâlnit la nivelul alveolelor pulmonare, foiței

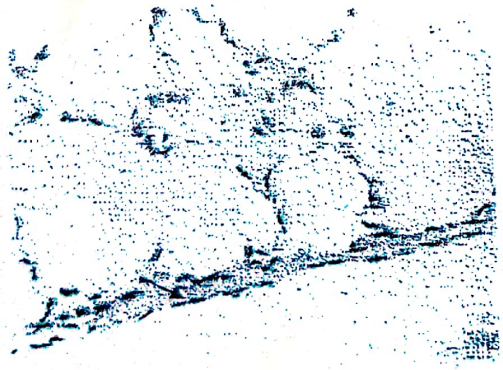

Fig. 3 - Epiteliu simplu scuamos (mezoteliu), secțiune longitudinală - pleură, H.E. X 200

parietale a capsulei Bowman, segmentul subțire al ansei Henle, rete testis, urechea internă și medie (fig. 4).

Fig. 4 - Epiteliu simplu scuamos - capsula Bowman (foița externă), H.E. X 200

Epiteliul simplu scuamos se găsește și la nivelul tuturor vaselor sanguine și limfatice unde este denumit endoteliu.

2. Epiteliul simplu cubic (epiteliul simplu prismatic jos)

Epiteliul simplu cubic este alcătuit dintr-un singur rând de celule



Fig. 5 - Epiteliu simplu cubic – canalicul biliar, H.E. X 200

care au înălțimea aproximativ egală cu înălțimea, dispuse pe membrana bazală.

Scanned with OKEN Scanner

În secțiunile microscopice, celulele sunt prisme joase, polifațetate datorită compresiunilor intercelulare, cu



Fig. 6 - Epiteliu simplu cubic – foliculi tiroidieni, H.E. X 400

o citoplasmă acidofilă și un nucleu bazofil, rotund, situat central (fig. 5).

Fig. 7 - Epiteliu simplu cubic – suprafața ovarului, T.S. X 200

La nivelul acestui tip de epiteliu începe să se manifeste un grad de polarizare a celulei. Epiteliul simplu cubic este întâlnit la nivelul foliculilor tiroidieni în ortofuncție (fig. 6), pe suprafața ovarului (fig. 7), la nivelul unor canale din structura pancreasului și a glandelor salivare (fig. 8), a tubilor colectori (fig. 9) și a tubilor contorți renali (fig. 10), a canalelor biliare intrahepatice, plexurilor coroide, în

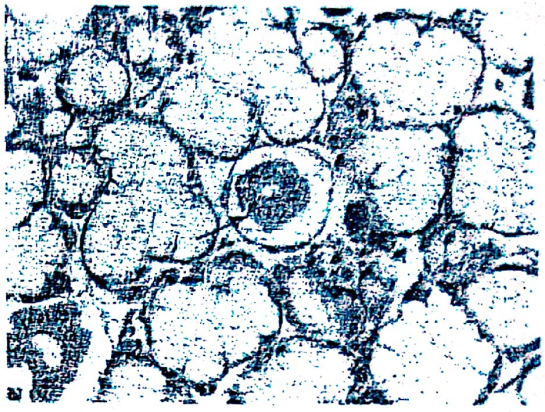

Fig. 8 - Epiteliu simplu cubic – canal Boll în glandă palatină, H.E. X 200



Fig. 9 - Epiteliu simplu cubic – tubi colectori (rinichi), H.E. X 200

Fig. 10 - Epiteliu simplu cubic – tubi contorți proximali (rinichi), H.E. X 200

Scanned with OKEN Scanner

stratul pigmentar al retinei.

3. Epiteliul simplu prismatic (prismatic înalt, cilindric)

Este definit ca un epiteliu format dintr-un singur rând de celule pe membrana bazală, în care celulele au talia înaltă (înălțimea celulei este mai mare ca lățimea). Nucleul celulei prismatice înalte este situat în poziții variabile (fie la baza celulei în axul lung

Fig. 11 - Epiteliu simplu prismatic înalt – vezicula biliară, T.S. X 200

al celulei sau paralel cu membrana bazală, fie în mijlocul celulei), poate avea forme diferite (turtit deoarece este împins spre polul bazal sau mai frecvent rotund-ovalar). La polul apical, în raport cu localizarea și funcțiile îndeplinite există o serie de specializări ale celulei. De asemenea, se remarcă o evidentă polarizare a organitelor citoplasmatice la nivelul celulelor din structura epiteliilor simple prismatice înalte.

Acest tip de epiteliu este întâlnit în căile biliare extrahepatice și vezicula biliară (fig. 11), canalele mari de excreție ale glandelor salivare și ale pancreasului (fig. 12), la nivelul

Fig. 12 - Epiteliu simplu prismatic înalt – canal extralobular (pancreas), H.E. X 200

suprafeței stomacului, a intestinului, în tractul genital feminin, bronșiile intralobulare, epididim.

Epiteliul de la nivelul mucoasei stomacului

Este un epiteliu simplu prismatic înalt de tip omogen, ca și compoziție celulară, care formează epiteliul de suprafață și cel al criptelor gastrice. Celulele prezintă o citoplasmă slab acidofilă și un nucleu ovalar situat în axul lung al celulei (perpendicular pe membrana bazală) (fig. 13).

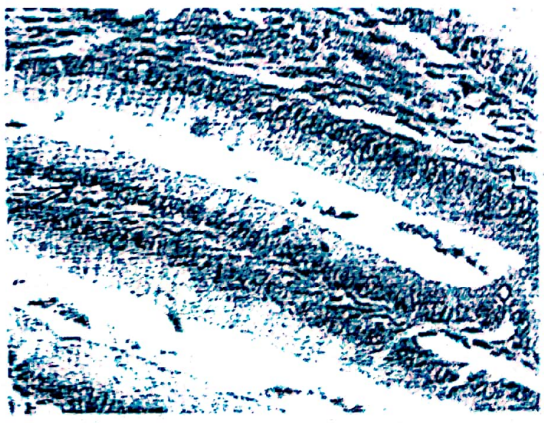

Fig. 13 - Epiteliu simplu prismatic înalt – cripte gastrice, H.E. X 200

Scanned with OKEN Scanner

Acidofilia scăzută a citoplasmei în H.E. se datorează prezenței unui material glicoproteic (mucoid) în cele două treimi apicale ale celulei, această celulă având un caracter secretor. Mucusul este eliberat pe suprafața epiteliului și contribuie la protecția mucoasei gastrice față de aciditatea intraluminală, alături de alte „mecanisme" de apărare locală cum sunt: existența de joncțiuni strânse intercelulare la nivelul epiteliului de suprafață sau capacitatea de regenerare rapidă a lui. La nivelul stomacului epiteliul de suprafață se înfundă și formează criptele sau foveolele gastrice care sunt tapetate de același epiteliu.

Epiteliul de la nivelul mucoasei intestinului subțire

Este un epiteliu simplu prismatic înalt de tip heterogen ca și structură celulară (la nivelul său putându-se diferența în MO două tipuri celulare – enterocitul și celula caliciformă), care tapetează suprafața intestinului subțire și cea a vilozităților intestinale (fig. 14).

Enterocitul este o celulă prismatic înaltă, cu o citoplasmă ușor bazofilă și un nucleu ovalar situat înspre treimea bazală a celulei, perpendicular pe membrana bazală. În mod caracteristic această celulă prezintă la polul apical o serie de expansiuni digitiforme, egale ca înălțime și grosime numite microvilozități și care sunt cunoscute a forma „marginea în perie" sau „platoul striat". În microscopie optică platoul striat se identifică ca o „margine bine definită" la polul apical al enterocitelor (fig. 15).

Celula caliciformă este o celulă prismatic înaltă cu talia ceva mai mică decât cea a enterocitului. În coloratia H.E. două treimi apicale ale celulei nu se colorează, deoarece zona este ocupată de mucusul pe care celula îl produce, evidențiindu-se doar treimea bazală a celulei, acidofilă, în care se remarcă și nucleul turtit, împins la polul bazal, frecvent cu aspect triunghiular. Clasic,



Fig. 14 - Epiteliu simplu prismatic înalt – vilozități intestinale, H.E. X 200

celula este descrisă ca având aspectul unui „calice de floare" sau „cupă de șampanie" (fig. 15). Evidențierea mucusului se poate face prin tehnici speciale ca mucicarmin, P.A.S. (fig. 16), albastru Alcian.

În structura epiteliului de tapetare intestinal mai există două tipuri de celule: celulele M și celulele enteroendocrine.



Fig. 15 - Epiteliu simplu prismatic înalt – enterocite și celule caliciforme (vilozități intestinale), H.E. X 400

Scanned with OKEN Scanner

Celulele M apar în zonele în care este prezent și țesutul limfoid atașat mucoaselor. Ele nu pot fi identificate în MO, ci numai cu ajutorul ME prin forma lor de cupolă (en dôme) la polul apical. Aceste celule au rolul de a transporta transepitelial antigenele luminale fără a le procesa.

Celulele enteroendocrine sunt dispersate printre celulele epiteliilor de tapetare în



Fig. 16 - Epiteliu simplu prismatic înalt – celule caliciforme (vilozități intestinale), P.A.S. (+) X 200

tot lungul tubului digestiv. Ele sunt identificabile în MO prin tehnici speciale (de impregnare argentică) sau în ME.

În ansamblul său epiteliul de la nivelul suprafeței intestinului este unul ce are o dublă funcție – secreto-absorbtivă.

Epiteliul de la nivelul mucoasei intestinului gros (colon)

Structura epitelului de suprafață este similară cu cea de la nivelul suprafeței intestinului subțire, dar pe măsura apropierii de rect crește numărul de celule caliciforme (a căror secreție de mucus asigură lubrefierea lumenului) și scade numărul de enterocite.

Epieliul simplu prismatic ciliat

Este un epiteliu simplu prismatic înalt în care o parte dintre celule prezintă kinetocili (cili mobili) la polul apical.



Fig. 17 - Epiteliu simplu prismatic înalt – trompa uterină, T.S. X 200

Alături de acestea există în structura epiteliului prismatic ciliat și o serie de celule cu caracter secretor. El este întâlnit la nivelul trompelor uterine și a cavității uterine, cilii având rolul de „a mobiliza" secrețiile acestora și produsul de concepție (fig. 17).

Epiteliul de la nivelul epididimului

Este un epiteliu simplu prismatic înalt menționat separat datorită aspectului său morfologic caracteristic.

În structura sa sunt descrise două tipuri celulare dispuse într-un singur rând pe membrana bazală.

O parte dintre celule au talia joasă, sunt celulele cubice de regenerare cu nucleul rotund situat în vecinătatea membranei bazale și care nu participă la delimitarea lumenului epididimului, iar celelalte celule sunt prismatic înalte. Acestea din urmă au un nucleu ovalar poziționat fie spre mijlocul celulei, fie înspre treimea bazală și care în mod caracteristic prezintă la polul apical stereocili (fig. 18).

Scanned with OKEN Scanner

Celulele M apar în zonele în care este prezent și țesutul limfoid atașat mucoaselor. Ele nu pot fi identificate în MO, ci numai cu ajutorul ME prin forma lor de cupolă (en dôme) la polul apical. Aceste celule au rolul de a transporta transepitelial antigenele luminale fără a le procesa.

Celulele enteroendocrine sunt dispersate printre celulele epiteliilor de tapetare în



Fig. 16 - Epiteliu simplu prismatic înalt – celule caliciforme (vilozități intestinale), P.A.S. (+) X 200

tot lungul tubului digestiv. Ele sunt identificabile în MO prin tehnici speciale (de impregnare argentică) sau în ME.

În ansamblul său epiteliul de la nivelul suprafeței intestinului este unul ce are o dublă funcție – secreto-absorbtivă.

Epiteliul de la nivelul mucoasei intestinului gros (colon)

Structura epitelului de suprafață este similară cu cea de la nivelul suprafeței intestinului subțire, dar pe măsura apropierii de rect crește numărul de celule caliciforme (a căror secreție de mucus asigură lubrefierea lumenului) și scade numărul de enterocite.

Epiteliul simplu prismatic ciliat

Este un epiteliu simplu prismatic înalt în care o parte dintre celule prezintă kinetocili (cili mobili) la polul apical.

Fig. 17 - Epiteliu simplu prismatic înalt – trompa uterină, T.S. X 200

Alături de acestea există în structura epiteliului prismatic ciliat și o serie de celule cu caracter secretor. El este întâlnit la nivelul trompelor uterine și a cavității uterine, cilii având rolul de „a mobiliza" secrețiile acestora și produsul de concepție (fig. 17).

Epiteliul de la nivelul epididimului

Este un epiteliu simplu prismatic înalt menționat separat datorită aspectului său morfologic caracteristic.

În structura sa sunt descrise două tipuri celulare dispuse într-un singur rând pe membrana bazală.

O parte dintre celule au talia joasă, sunt celulele cubice de regenerare cu nucleul rotund situat în vecinătatea membranei bazale și care nu participă la delimitarea lumenului epididimului, iar celelalte celule sunt prismatic înalte. Acestea din urmă au un nucleu ovalar poziționat fie spre mijlocul celulei, fie înspre treimea bazală și care în mod caracteristic prezintă la polul apical stereocili (fig. 18).

Scanned with OKEN Scanner



Fig. 18 - Epiteliu simplu prismatic – epididim, H.E. X 400

Stereocilii sunt de fapt microvilozități cu rol de resorbție, inegale ca grosime și lungime și care datorită tehnicilor de prelucrare tisulară aglutinează, acest aspect fiind comparat clasic cu cel de „flacără de lumânare".

Epiteliile stratificate

Sunt definite ca epiteliile de acoperire în care sunt prezente mai mult de un rând de celule, dar numai unul singur vine în raport direct cu membrana bazală (care se numește strat bazal), celelalte celule din structura sa prezentând doar contacte intercelulare. Denumirea epiteliilor stratificate se face după aspectul celulelor din stratul superficial în: epitelii stratificate scuamoase (pavimentoase), epitelii stratificate cubice și epitelii stratificate cilindrice. Membrana bazală are un aspect ondulat pentru a crește suprafața de contact cu țesutul conjunctiv care îi asigură nutriția.

1. Epiteliul stratificat scuamos (pavimentos, epiteliul Malpighian)

Este varietatea de epiteliu stratificat în care celulele din stratul superficial sunt celule pavimentoase, aplatizate. El se prezintă sub două forme:

- epiteliu stratificat scuamos cu keratinizare, localizat la nivelul pielii;
- epiteliu stratificat scuamos fără keratinizare, localizat la nivelul cavității orale, epiglotei, oro-faringelui, esofagului, canalului anal, ultima porțiune a uretrei, vaginului, conjunctivei, feței anterioare a corneei, corzilor vocale adevărate.

a) Epiteliul statificat scuamos cu keratinizare mai poartă denumirea de epiderm. La om sunt descrise două forme ale acestui epiteliu: epidermul gros și epidermul subțire.

Epidermul gros este localizat la nivelul palmei și plantei (fig. 19). În structura sa sunt descrise cinci straturi de celule:

Fig. 19 - Epiteliu stratificat scuamos (pavimentos) cu keratinizare (epiderm gros) – piele, T.S. X 40

- stratul bazal (de regenerare) este format dintr-un rând de celule cubico-prismatice, cu nucleul ovalar și citoplasma bazofilă; la nivelul acestui strat pot fi remarcate în microscopie optică figuri mitotice (fig. 20);

Scanned with OKEN Scanner



Fig. 20 - Epiderm gros – strat bazal, strat spinos, T.S. X 200

- stratul spinos este alcătuit din 6-20 de rânduri de celule poligonale care spre straturile superficiale devin mai aplatizate, cu un nucleu rotund situat central şi o citoplasmă cu o tentă bazofilă în rândurile profunde şi una cu o tentă acidofilă în rândurile superficiale ale acestui strat (fig. 21);



Fig. 21 - Epiderm gros – strat bazal, strat spinos – T.S. X 400

între celule se pot remarca în microscopie optică zonele de joncţiune intercelulară (zonele de localizare a desmozomilor) datorită fenomenului de retracţie celulară secundar tehnicilor de prelucrare tisulară, care conferă aspectul de „spini" pe suprafaţa celulei, de unde a derivat şi denumirea stratului (fig. 22); clasic, stratul bazal şi stratul spinos sunt cunoscute sub denumirea de „corpul mucos al lui Malpigi";

Fig. 22 - Epiteliu stratificat scuamos cu keratinizare – desmozomi, H.E. X 400

- stratul granulos este format din 1-3 rânduri de celule cu aspect romboidal dispuse cu axul lung

Fig. 23 - Epiderm gros – strat granulos, strat cornos, T.S. X 100

paralel cu membrana bazală, cu un nucleu mic picnotic şi citoplasma acidofilă care prezintă o multitudine de granulaţii bazofile (ce conţin un precursor al keratinei numit keratohialin) (fig. 23);

Scanned with OKEN Scanner

- stratul lucios este format din 2-3 rânduri de celule aplatizate, cu resturi nucleare sau chiar fără nucleu şi cu o citoplasmă roşie-portocalie secundar prezenţei eleidinei (un precursor al keratinei rezultat din transformarea keratohialinului);
- stratul cornos este stratul superficial al epidermului; el reprezintă aproximativ 40% din grosimea totală a epiteliului în cazul epidermului gros; este format din „celule" (săculeţi de membrane plasmatice care conţin keratină, fără nucleu sau organite celulare) ultraaplatizate, dispuse paralel cu membrana bazală, cu o tentă acidofilă şi care se descuamă izolat sau în lambouri fine imperceptibile (fig. 23 şi 24); este de fapt evoluţia spre suprafaţă a celulei bazale care treptat



Fig. 24 - Epiderm gros – strat granulos, strat cornos – T.S. X 400

se încarcă cu keratină în detrimentrul structurilor celulare (organite şi nucleu) şi care ajunsă la suprafaţă se descuamă.

Epidermul subţire

Comparativ cu epidermul gros există cîteva diferenţe în structura sa, anume:

- grosimea totală a epiteliului este mai mică;

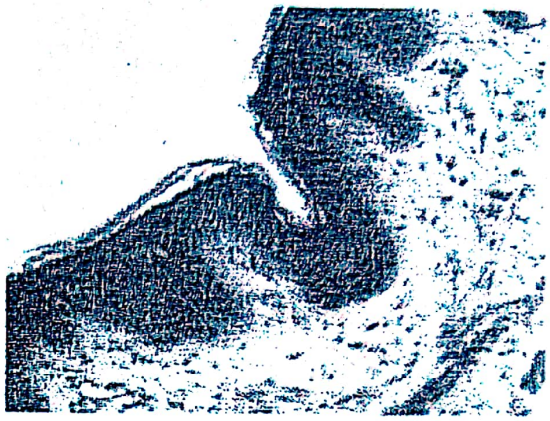

Fig. 25 - Epiteliu stratificat scuamos cu keratinizare (epiderm subţire) – piele, H.E. X 100

- stratul spinos are mai puţine rânduri de celule (fig. 25);
- stratul granulos este format dintr-un singur rând de celule şi adesea este discontinuu;



Fig. 26 - Epiteliu stratificat scuamos cu keratinizare (epiderm subţire) – piele, H.E. X 200

- stratul lucios poate lipsi;
- stratul cornos este mai subţire (fig. 26).

El este întâlnit la nivelul pielii corpului mai puţin palmele şi plantele. Keratina are rolul de a asigura o

Scanned with OKEN Scanner

impermeabilizare a pielii, realizând o protecție mecanică, fizică și chimică a acesteia.

b) Epiteliul stratificat scuamos fără keratinizare

Apare în zone ale organismului expuse direct la mediul exterior, dar care sunt umectate de diferite secreții și de aceea procesul de keratinizare este incomplet. Structural el este format din trei straturi de celule:

- un strat bazal (de regenerare) constituit dintr-un rând de celule cubico-prismatice cu nucleul ovalar și citoplasma bazofilă așezat pe membrana bazală;
- un strat intermediar numit și strat spinos care este asemănător cu cel de la nivelul epidermului subțire;



Fig. 27 - Epiteliu stratificat scuamos fără keratinizare – esofag, H.E. X 100

- un strat superficial (descuamativ) alcătuit din câteva rânduri de celule aplatizate (scuamoase), cu un nucleu turtit și mici cantități de keratohialin în citoplasmă; aceste celule se descuamă una câte una odată ce ajung la suprafața epiteliului (fig. 27).

La nivelul exocolului celulele epiteliului scuamos fără keratinizare



Fig. 28 - Epiteliu stratificat scuamos fără keratinizare – exocol, H.E. X 100

sunt bogate în glicogen, fapt care conferă un aspect foarte slab acidofil citoplasmei acestor celule în coloraţia cu H.E (fig. 28).

2. Epiteliul stratificat cubic

Este de fapt un epiteliu cubic bistratificat, în care există două rânduri de celule cubice, dintre care unul în raport cu membrana bazală. Este mai rar



Fig. 29 - Epiteliu bistratificat cubic – canale ale glandei sudoripare, H.E. X 200

întâlnit în organism, el fiind prezent în canalele de excreție ale glandelor sudoripare și în canalele mari de excreție ale altor glande exocrine (fig. 29).

Scanned with OKEN Scanner

3. Epiteliul stratificat prismatic înalt (cilindric)

Este un epiteliu format dintr-un strat bazal (de regenerare) cu celule

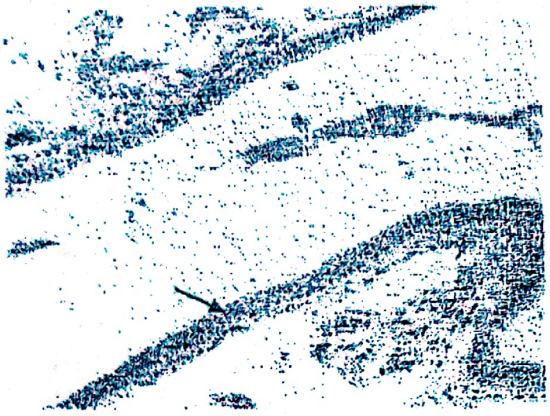

Fig. 30 - Epiteliu stratificat cilindric – canal extralobular de glandă salivară, H.E. X 40

cubice, un strat superficial alcătuit din celule prismatic înalte, între acestea existând unul sau mai multe rânduri de celule poliedrice (poligonale). El este



Fig. 31 - Epiteliu stratificat cilindric – canal de glandă salivară – H.E. X 400

întâlnit la nivelul uretrei membranoase şi spongioase, în conjunctivă sau în canale mari ale unor glande exocrine (fig. 30 şi 31).

Epiteliile pseudostratificate

Epiteliile pseudostratificate sunt definite ca epiteliile la nivelul cărora în microscopie optică se remarcă prezenţa de nuclei la înălţimi diferite (fapt care dă impresia unei false stratificări a celulelor), dar în care în microscopie electronică se constată că toate celulele vin în raport cu membrana bazală, şi ca urmare ele sunt astăzi considerate a fi „o varietate" de epitelii simple.

Din categoria epiteliilor pseudostratificate fac parte uroteliul şi epiteliul pseudostratificat ciliat cu celule caliciforme (epiteliul respirator).

1. Uroteliul (epiteliul paramalpighian)

Acest tip de epiteliu se găseşte la nivelul căilor urinare: calice, bazinet, ureter, vezică urinară. Este un epiteliu care se caracterizează printr-o mare plasticitate, fapt evident mai ales la nivelul vezicii urinare, el putându-şi modifica aspectul morfologic în raport cu gradul de umplere. Atunci când vezica urinară este în stare de plenitudine (destinsă), uroteliul se



Fig. 32 - Uroteliu – vezică urinară (stadiu de plenitudine), H.E. X 400

prezintă ca un epiteliu bistratificat format dintr-un rând de celule bazale (de regenerare) cubico-prismatice şi un strat

Scanned with OKEN Scanner

de celule aplatizate care conțin în citoplasmă unul sau doi nuclei, iar la polul apical prezintă cuticulă (fig. 32). Cuticula este o specializare a polului apical care apare în MO, în tehnicile uzuale, sub forma unei condensări acidofile la suprafața celulei. Ea asigură o impermeabilizare a celulelor față de mediu hiperton care este urina.

În starea de vacuitate a vezicii urinare epiteliul devine pluristratificat cu un strat bazal de celule cubico-

Fig. 33 - Uroteliu – vezica urinară (stare de vacuitate), H.E. X 100

prismatice, un strat intermediar format din câteva rânduri de celule poligonale sau fuziforme printre care apar și celule cu aspect caracteristic „de rachetă de tenis" și un strat superficial format din celule turtite, cu cuticulă, cu 1-2 nuclei și care prin suprafața lor pot acoperi două sau mai multe celule subjacente, fiind denumite celule „în umbrelă" (fig. 33, 34).

În stratul intermediar joncțiunile intercelulare sunt mai reduse, de aceea acest strat devine inaparent pe măsura alunecării celulelor odată cu destinderea vezicii urinare. Acest epiteliu se mai numește și epiteliu paramalpighian, deoarece celulele din stratul intermediar



Fig. 34 - Uroteliu – vezică urinară (stare de vacuitate), H.E. X 400

amintesc de celulele din stratul spinos al epiteliilor Malpighiene.

2. Epiteliul respirator (epiteliul pseudostratificat ciliat cu celule caliciforme)

Este un tip de epiteliu care se întâlnește la nivelul căilor aeriene: fose nazale, sinusuri paranazale, laringe, trahee, bronhii primare și supralobulare.

În structura acestuia intră 6 tipuri de celule, dintre care în microscopie optică se recunosc 3 celule:

- celulele prismatic înalte ciliate, cu nucleu rotund-ovalar orientat spre polul bazal și cili mobili la suprafață;
- celule caliciforme, similare ca aspect cu celulele de la nivelul intestinului;
- celule bazale (de regenerare), celule cubice cu nucleul rotund situat în vecinătatea membranei bazale (fig. 35).

Cu ajutorul microscopiei electronice se pot diferenția și celelalte 3 tipuri de celule:

- celulele în perie tip I (celule chemoreceptor) și celulele în perie tip II (celule ciliate imature), care sunt celule prismatice cu microvilozități;

Scanned with OKEN Scanner

- celulele cubice endocrine, care fac parte din sistemul endocrin difuz al mucoaselor.



Fig. 35 - Epiteliu pseudostratificat ciliat cu celule caliciforme (epiteliu respirator) – trahee, T.S. X 200

Epiteliul respirator este un epiteliu care prin secreția de mucus și prin existența de cili mobili participă la realizarea barierei muco-ciliare cu rol de protecție la acest nivel.

Scanned with OKEN Scanner

Model de problemă să vedem dacă copilul e armonios dezvoltat

Ținem cont că

→ înălțimea (l) este moștenită genetic. Nu ∃ înălțime bună sau rea (doar patologică, vedem la sfârșit asta)

→ Greutatea trebuie să fie <u>conspunzătoare</u> înălțimii

→ dacă h și G sunt în același interval sigmatic, dezvoltarea copilului este ARMONICĂ

→ dacă h și G sunt în intervale sigmatice diferite, dezv. copilului este DISARMONICĂ.

<u>Datele care avem dau:</u> ex la un copil ♂, 7 ani.

T (talia) = 120 cm G = 20 kg

Talia medie = 115 cm ($\sigma = 3$) G medie = 20 kg ($\sigma = 5$)

Calculăm intervalele sigmatice

Indici		Talie	Greutate
f mici	$M - 3\sigma$	= 106	5
	$M - 2\sigma$	= 109	10
mici	$M - \sigma$	= 112	15
medii	M (media)	= 115	20
	$M + \sigma$	= 118	25
mari	$M + 2\sigma$	= 121	30
f mari	$M + 3\sigma$	= 124	35

doar am scăzut și adunat val σ din medie

Ex: $M + 2\sigma = 115 + 6 = 121$

<u>Interpretare</u>

copilul are 120 cm și 20 kg adică e în intervalul sigmatic $[M+\sigma, M+2\sigma]$ la talie și în intervalul sigmatic $[M+\sigma, M-\sigma]$ la greutate. Asta înseamnă că h și G sunt în intervale sigmatice diferite deci e disarmonic cu deficit de greutate

1.2.Specializări ale polului apical

La nivelul celulelor epiteliilor de tapetare (celulelor prismatic înalte) sunt descrise o serie de „structuri" la nivelul polului apical celular, numite specializări ale polului apical. Acestea sunt reprezentate de către: microvilozități, stereocilii, cili mobili și cuticula.

Microvilozitățile sunt expansiuni citoplasmatice ale polului apical, acoperite de membrană plasmatică. Ele apar la nivelul celulelor epiteliale prezente mai ales în structura epiteliilor prismatice înalte. Cel mai frecvent acestea sunt mici, inegale ca lungime și grosime și au un caracter tranzitoriu, de aceea au fost denumite microvilozități banale. Acest tip de microvilozități pot fi observate la polul apical celular doar cu ajutorul tehnicilor de microscopie electronică.

O situație particulară este cea a epiteliilor implicate în procese intense de absorbție/reabsorbție, cum este epiteliul intestinal și cel al tubilor contorți proximali. În aceste localizări microvilozitățile apicale sunt prezențe constante, ele purtând clasic denumirea de „platou striat" în cazul epiteliului intestinal și de „margine în perie" pentru epiteliul tubului contort proximal.

La nivelul „platoului striat" sau „marginii în perie", microvilozitățile se prezintă sub forma unor expansiuni citoplasmatice digitiforme, egale ca grosime și lungime, paralele între ele. Datorită acestor caracteristici, în MO ele apar sub forma unei densificări ale polului apical celular cu striații între ele (fig. 36).

Membrana plasmatică care le delimitează este acoperită de un strat de



Fig. 36 - Platou striat – vilozități intestinale, H.E. X 400

glicocalix (un strat de glicoproteine și enzime, P.A.S.pozitiv).

Din punct de vedere molecular, în vârful microvilozității există o zonă amorfă de natură proteică, la nivelul căreia se inseră filamente de actină. Pe toată lungimea microvilozității există filamente de actină, dispuse paralel între ele și perpendicular pe suprafața celulară apicală. Aceste filamente se fixează la baza microvilozității, în citoplasma celulară apicală, la nivelul unei structuri numită cadru terminal. Acesta este format din filamente de actină paralele cu suprafața celulară apicală, care sunt unite între ele și cu membrana plasmatică prin filamente intermediare și microfilamente de spectrină.

Obs! Microvilozitățile banale nu sunt centrate de filamente de actină, ele fiind structuri cu caracter tranzitoriu.

Stereocilii sunt microvilozități mai lungi (și nu cili), inegale ca lungime și grosime. Ei apar localizați la nivelul epiteliului epididimului (fig. 37) și a epiteliului senzorial din canalul cohlear. Pe preparatele microscopice datorită tehnicilor de prelucrare aceștia apar

Scanned with OKEN Scanner

aglutinați, ei fiind comparați în histologia clasică cu o „flacără de lumânare". Rolul acestora este acela de a crește suprafața de contact și de a ajuta la înaintarea spermatozoizilor (în cazul epididimului) și în generarea semnalului auditiv (la nivelul canalului cohlear).



Fig. 37 - Stereocili – epiteliul epididimului, H.E. X 400

Cilii vibratili (kinetocilii) sunt specializări filiforme ale polului apical celular cu lungimi cuprinse între 7-10μm, care au rolul de a facilita deplasarea unidirecțională, prin mișcări ritmice, a diferitelor materiale prezente pe suprafața unor epitelii. Ei sunt prezenți la nivelul epiteliului trompelor uterine (fig. 38), a epiteliului mucoasei uterine și a epiteliului respirator (fig. 39).

Un cil este acoperit la exterior de membrana plasmatică și prezintă central un citoschelet specializat (axonemă).

Axonema este formată dintr-un complex de 9 perechi de microtubuli aranjați uniform în jurul unei perechi de microtubuli centrali. Fiecare microtubul periferic este format dintr-un microtubul A (microtubul complet, alcătuit din 13 protofilamente de tubulină) și un microtubul B (microtubul incomplet, format numai din 10 protofilamente de tubulină). Perechea centrală este formată

Fig. 38 - Cili – epiteliul trompei uterine, T.S. X 400

din microtubuli compleți.



Fig. 39 - Cili – epiteliul respirator al traheei, T.S. X 400

Atașat microtubului A există molecule de dineină (moleculă cu activitate ATP-zică). La nivelul citoplasmei polului apical cilul se fixează la nivelul unei structuri numite corpuscul bazal, care este o structură similară centrozomului.

Cuticula (placa membranară) este descrisă în mod clasic ca o densificare a membranei plasmatice apicale a celulelor din stratul superficial al

Scanned with OKEN Scanner

uroteliului (fig. 40). Microscopia electronică evidenţiază o structură specială a membranei plasmatice apicale a acestor celule, în sensul că foiţa externă membranară este mai groasă decât cea internă. Foiţa externă membranară apicală este formată din plăci poligonale rigide, separate între ele prin zone mici (punţi) de membrană plasmatică comună. Plăcile rigide membranare sunt de fapt, expresia existenţei la nivelul lor a unor molecule proteice intramembranare numite uroplakine.



Fig. 40 - Cuticula – uroteliu, vezica urinară, H.E. X 400

Cuticula are rolul de impermeabiliza epiteliul (şi structurile subjacente), asigurându-i protecţie faţă de urina hipertonă şi de a permite „întinderea" epiteliului pe măsura umplerii vezicii urinare. Când vezica urinară este în stare de vacuitate, plăcile rigide ale cuticulei sunt pliate, cu unghiuri mici (unghiuri ascuţite) între ele. O dată cu umplerea vezicii urinare, unghiurile dintre plăci se deschid (devin unghiuri obtuze), fapt care asigură plasticitatea epiteliului la schimbarea de volum.

Scanned with OKEN Scanner

1.3. Țesutul epitelial secretor (glandular)

Epiteliul secretor este varietatea de țesut epitelial în care celulele au ca principală funcție secreția de substanțe.

În raport cu modalitatea de eliminare a produsului de secreție, epiteliul glandular este la rândul său împărțit în două mari grupe:

- epiteliul secretor exocrin, în care eliminarea secreției se face printr-un canal la suprafața unui epiteliu de tapetare;
- epiteliul secretor endocrin în care produșii de secreție se elimină în mediul intern, de unde sunt preluați de circulația sanguină sau limfatică, fără să existe canale de excreție.

Epiteliul secretor este unul bine vascularizat el fiind însoțit de țesut conjunctv lax bogat în vase sanguine și limfatice.

Țesutul epitelial secretor exocrin (glandele exocrine)

În raport de numărul de celule secretoare glandele exocrine se împart în două mari categorii:

- glande unicelulare (celula caliciformă sau celula mucigenă cu pol deschis) – localizată la nivelul epiteliului respirator și intestinal (vezi Epiteliile de acoperire);
- glande multicelulare (majoritatea glandelor exocrine).

Glandele exocrine, din punct de vedere structural, sunt formate din două componente.

- componenta secretorie propriu-zisă (adenomer);
- componenta excretorie (canalul de excreție a produsului de secreție).

În raport cu forma adenomerelor se descriu glande exocrine: tubulare, acinoase, alveolare, sacciforme.

Histoarhitectonic, canalele glandelor exocrine pot fi simple (când unul sau mai mulți adenomeri își elimină secreția într-un canal unic) sau compuse (când canalele sunt ramificate și se adună progresiv spre un canal principal de excreție).

Mai recent, s-a introdus și clasificarea glandelor exocrine multicelulare în raport de alte criterii. Astfel, în funcție de localizarea celulelor secretoare se descriu glande intraepiteliale (când celulele secretoare se găsesc în grosimea unui epiteliu de tapetare) sau, mai des, glande extraepiteliale (când acestea se găsesc în afara epiteliului de tapetare).

Alte criterii de clasificare a glandelor exocrine sunt: natura chimică a produsului de secreție (polipeptide/proteine, mucus) și modalitatea de eliminare a acestuia (holocrin, merocrin, apocrin).

Ca urmare, în prezent denumirea corectă a unei glande exocrine include toate aceste criterii de clasificare, de exemplu:

- glanda extraepitelială, multicelulară, tubulo-acinoasă compusă seroasă pură, merocrină *(glanda parotidă);*
- glandă extraepitelială, multicelulară, sacciformă, secretoare de lipide (sebum), holocrină *(glanda sebacee);*
- glandă extraepitelială, multicelulară, tubulară simplă dreaptă *(glanda Lieberkühn);*
- glandă extraepitelială, multicelulară, tubulo-ramificată, mucoasă *(glanda pilorică);*
- glandă extraepitelială, multicelulară, tubulo-alveolară compusă, apocrină *(glanda mamară);*

Scanned with OKEN Scanner

- glandă intraepitelială, unicelulară, mucoasă, merocrină *(celula caliciformă)*.

1. Glande cu adenomer tubular

Adenomerul acestor glande exocrine are structura unui tub, care poate fi comparat cu un „deget de mănuşă". Celulele secretoare sunt dispuse într-un singur rând pe membrana bazală, ele delimitând în mijloc un lumen care se va continua cu lumenul canalului de excreţie.

Glanda tubulară simplă dreaptă

Glanda Lieberkühn este o glandă tubulară simplă dreapă localizată la nivelul intestinului subţire şi gros. Dezvoltarea maximă, ca număr şi lungime, a glandei Lieberkühn o întâlnim în jejun (fig. 41).



Fig. 41 - Glande tubulare simple drepte (glande Lieberkühn) – jejun, H.E. X 40

Glanda Lieberkühn, din punct de verere morfologic, are un perete rectiliniu tapetat de un epiteliu simplu prismatic înalt în care se pot diferenţia cinci tipuri celulare:

- enterocitele – vezi epiteliul de tapetare de la nivelul intestinului;
- celulele caliciforme - vezi epiteliul de tapetare de la nivelul intestinului (fig. 42, 43);
- celulele Paneth – aceste celule sunt localizate mai ales în zona profundă a glandei Lieberkühn, unde frecvent apar în grupe de 3-5-8 celule; ele



Fig. 42 - Glande tubulare simple drepte (glande Lieberkühn) – jejun, H.E. X 200

sunt celule cubico-piramidale, cu un nucleu rotund-ovalar situat bazal şi care au citoplasma polului bazal bazofilă şi cu aspect fin striat, iar cea a polului apical prezintă, în mod caracteristic, o serie de granulaţii intens eozinofile care conţin lizozim (substanţă cu acţiune antibacteriană)



Fig. 43 - Enterocite şi celule caliciforme în glanda tubulară simplă dreaptă (glanda Lieberkühn) – jejun, H.E. X 400 (fig. 44);

- celulele endocrine – sunt celulele glandei Lieberkühn care necesită

Scanned with OKEN Scanner



Fig. 44 - Celule Paneth în glanda tubulară simplă dreaptă (glanda Lieberkühn) – duoden, H.E. X 100

tehnici speciale de colorare în MO (cu săruri de argint) sau examinare în ME pentru a putea fi diferențiate; ele aparțin sistemului entero-endocrin și produc o serie de substanțe cu acțiune în principal paracrină;

- celulele de regenerare – sunt greu de identificat în MO prin tehnicile uzuale; ele sunt celulele care asigură refacerea epiteliului glandular, dar și a epiteliului de tapetare intestinal.

La nivelul intestinului gros în structura glandelor Lieberkühn crește progresiv (pe măsura apropierii de rect) numărul de celule caliciforme în detrimentul numărului de enterocite (fig. 45).

Fig. 45 - Glande tubulare simple drepte (glande Lieberkühn) – colon, H.E. X 100

Glanda fundică și glanda endometrială sunt *glande tubulare sinuoase*, deoarece adenomerul nu prezintă un traiect rectiliniu, ci unul ușor ondulat.

Glanda tubulo-ramificată

Ca exemplu din această categorie de glande exocrine este glanda pilorică. Adenomerul glandei este tubular drept



Fig. 46 - Glandă tubulo-ramificată – glanda pilorică, H.E. X 100

sau ramificat și se deschide la nivelul criptelor gastrice (foveolelor gastrice),

Scanned with OKEN Scanner



Fig. 47 - Glandă tubulo-ramificată – glanda pilorică, H.E. X 200

care au rolul unui canal de excreție (fig. 46). Epiteliul adenomerului este simplu prismatic înalt cu celule care prezintă nuclei ovalari dispuși paralel cu membrana bazală și o citoplasmă slab acidofilă în H.E., datorită existenței la nivelul ei a produsului de secreție de natură mucoasă (fig. 47). Printre celulele secretoare exocrine există dispersate și celule endocrine care aparțin sistemului entero-endocrin difuz și care pot fi diferențiate doar cu ajutorul M.E. sau prin tehnici de impregnare argentică.

Alături de glanda pilorică în categoria glandelor tubulo-ramificate mai sunt incluse: glandele Brunner din



Fig. 48 - Glandă tubulo-ramificată – glanda Brünner, duoden H.E. X 200

duoden (fig. 48), glandele esofagiene, glandele endocervicale ale colului uterin.

Glanda tubulo-glomerulată

Glanda sudoripară este singura glandă de acest tip din organismul uman. Adenomerul glandei este situat în dermul profund al pielii la limita cu hipodermul (uneori chiar și în hipoderm). Acesta apare sub forma unui tub foarte întortocheat, de unde a și derivat denumirea glandei. Canalul de excreție al glandei este lung, străbate întreg dermul pentru a se deschide la suprafața pielii printr-un orificiu propriu numit por sudoripar (fig. 49). Structural adenomerul glandei sudoripare este format dintr-un epiteliu simplu cubic (fig. 50) în care o parte dintre celule prezintă o citoplasmă mai slab acidofilă datorită bogăției în glicogen. Între celulele secretorii și membrana bazală

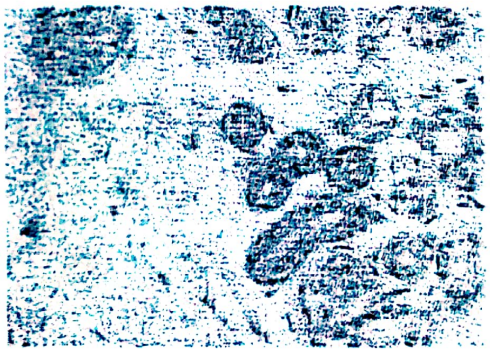

Fig. 49 - Glandă tubulo-glomerulată – glanda sudoripară, piele, H.E. X 100

apare o celulă ultraaplatizată, cu numeroase expansiuni citoplasmatice care „îmbrățișează" celulele secretoare, cu un nucleu lenticular dispus paralel cu MB și care caracteristic conține în citoplasmă filamente contractile (rolul acestei celule fiind acela de a ajuta la evacuarea produsului de secreție). Această celulă este cunoscută sub

Scanned with OKEN Scanner

denumirea de celulă mioepitelială şi în microscopie optică se poate recunoaşte doar nucleul ei plasat între polul bazal al celulelor secretorii şi MB.

Canalul de excreţie al glandei sudoripare este tapetat de un epiteliu cubic bistratificat (fig. 50). El străbate tot dermul, iar la nivelul epidermului se continuă cu traiectul sudoripar, fără perete propriu (acesta fiind delimitat de celulele epidermului), care se deschide la suprafaţa pielii prin porul sudoripar. Celulele canalelor de excreţie participă în mod activ prin resorbţie de sodiu la schimbarea compoziţiei sudorii, ele nefiind doar simple conducte de evacuare.



Fig. 50 - Adenomere (a.) şi canale de excreţie (c.) ale glandei sudoripare – piele, H.E. X 200

Glandele sudoripare se găsesc la nivelul pielii cu epiderm subţire şi gros fiind una dintre anexele pielii.

2. Glande cu adenomer acinos

Adenomerii acestor glande au forma unei boabe de strugure, iar pe secţiunile histologice apar rotunzi sau ovalari. Ei se continuă cu o reţea de canale de excreţie ramificate formând astfel glande tubolo-acinoase ramificate ce pot fi seroase, mucoase şi mixte, în raport cu natura produsului de secreţie.

Acinul seros în microscopie optică şi coloraţie cu H.E. este mic, rotund, format dintr-un rând de celule cubico-piramidale situat pe MB care delimitează un lumen mic şi stelat (fig. 51). Celulele secretoare sunt unite prin joncţiuni numai la polul bazal, astfel încât se permite deschiderea largă a lumenului atunci când se evacuează produsul de secreţie.

Celula acinoasă seroasă are un nucleu rotund situat în treimea bazală a celulei şi o citoplasmă bazofilă, fin granulată la polul apical deoarece conţine granulele de secreţie numite şi

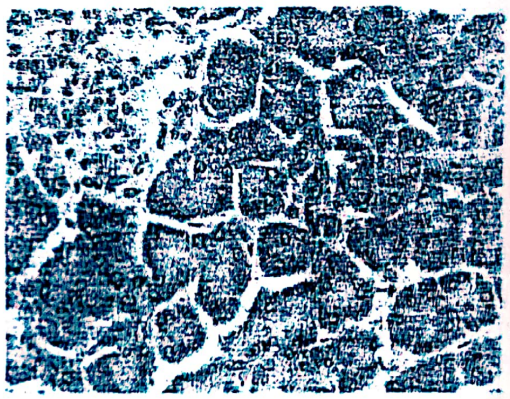

Fig. 51 - Acini seroşi - pancreas exocrin, H.E. X 200



Fig. 52 - Acini seroşi – glandă salivară mixtă, H.E. X 400

Scanned with OKEN Scanner

granule de zimogen (vacuole golgiene ce conțin produsul de secreție) (fig. 52).

Pancreasul exocrin și glanda parotidă conțin în structura lor ca și componentă secretorie numai acini seroși, ele fiind cunoscute drept glande seroase pure.

Acinul mucos este mai mare decât acinul seros, are o formă rotund-ovalară, cu un lumen evident (bine delimitat). Epiteliul secretor este simplu prismatic înalt cu celule care prezintă o citoplasmă slab acidofilă (sunt celule producătoare de mucus) și un nucleu turtit localizat la polul bazal (fig. 53, 54).

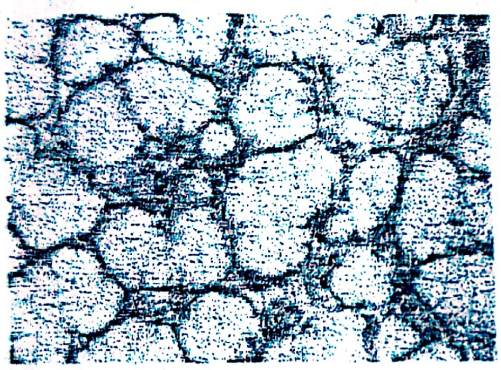

Fig. 53 - Acini mucoși - glandă palatină, H.E. X 200

Glanda palatină este o glandă

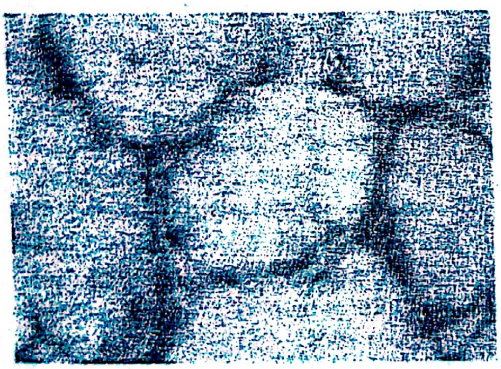

Fig. 54 - Acini mucoși – glandă palatină, H.E. X 400

formată numai din acini mucoși (ca și adenomeri), fiind deci o glandă mucoasă pură.

Acinul mixt este mare, rotund sau ovalar în secțiunile histologice, el fiind alcătuit dintr-o componentă mucoasă și una seroasă. Numeric (4/5) predomină celulele acinoase mucoase (sau componenta mucoasă), care delimitează și lumenul, celulele acinoase seroase fiind mai puține (1/5) și grupate (2-4 celule) frecvent la un pol al acinului mixt, ele fiind cunoscute și sub denumirea de semiluna lui Gianuzzi (fig. 55, 56). Secreția celulelor seroase ajunge în lumen trecând printre celulele mucoase.

Glandele salivare mixte (glanda submaxilară și glanda sublinguală) conțin în structura lor acini micști, dar și acini seroși și mucoși.



Fig. 55 - Acini micști - glandă salivară mixtă, H.E. X 200

Toate tipurile de acini prezintă celule mioepiteliale cu rol de a facilita eliminarea produsului de secreție prin contracția lor (vezi glanda sudoripară).

Acinii se continuă cu o rețea de canale tapetate de epitelii simple cubice, simple prismatice și epitelii stratificate. Pancreasul exocrin, ca și glandele salivare, este o glandă tubulo-acinoasă

Scanned with OKEN Scanner

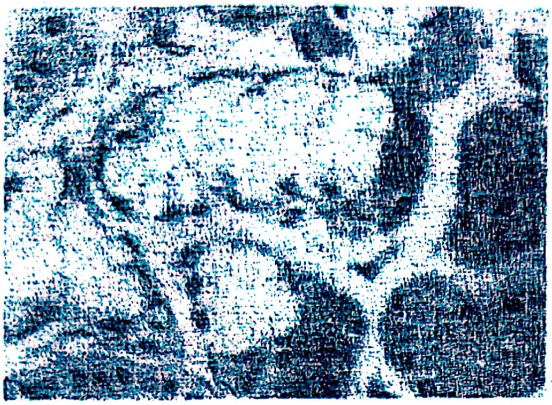

Fig. 56 - Acini micşti - glandă salivară mixtă, H.E. X 400

ramificată (vezi cap. Anexele tubului digestiv)

3. Glande cu adenomer alveolar

Adenomerul alveolar este de fapt un acin de dimensiuni mai mari, în această grupă de glande exocrine fiind incluse glanda mamară în lactaţie şi glandele de la nivelul prostatei (fig. 57).

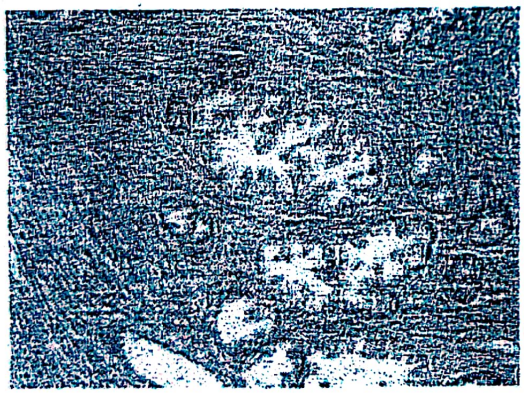

Fig. 57 - Glande cu adenomer alveolar – prostată, H.E. X 100

4. Glande cu adenomer sacciform

Glanda sebacee este singura glandă inclusă în această categorie. Adenomerul glandei sebacee este piriform sau sacular şi se continuă cu un canal de excreţie îngust, care se deschide la baza firului de păr (fig. 58), glanda sebacee intrând în structura aparatului pilo-sebaceu alături de foliculul pilos şi muşchiul erector al firului de păr.

Ea este formată din trei tipuri de celule:

- la periferia glandei, pe membrana bazală, există un rând de celule cubice, cu o citoplasmă bazofilă şi nuclei rotunzi cu frecvente figuri mitotice; aceste celule au rol de regenerare (fig. 59);
- celulele principale care încarcă sebum (produsul de secreţie al glandei, de natură lipidică); ele sunt celule mari poliedrice, cu o citoplasmă clară, vacuolară datorită acumulării de sebum; nucleul celulei

Fig. 58 – Glandă cu adenomer sacciform – glanda sebacee, piele, T.S. X 100

este rotund situat central sau poate fi picnotic (mic) sau adesea fragmentat (cariorexis), pentru ca celulele din vecinătatea gâtului glandei să nu mai prezinte nucleu, toate aceste aspecte fiind secundare acumulării de sebum în citoplasmă care determină dispariţia nucleului şi a organitelor celulare (fig. 59); secreţia glandei sebacee este de tip holocrin, iar ciclul secretor se suprapune peste ciclul celular, deoarece celula pe măsură ce se încarcă cu sebum, se apropie de gâtul glandei îşi distruge

Scanned with OKEN Scanner



Fig. 59 - Glandă cu adenomer sacciform – piele, T.S. X 200

ultrastructura şi se va elimina ca atare;

- celule de susţinere au o formă stelată şi alcătuiesc o reţea de susţinere a celulelor care încarcă sebum (fig. 60); aceste celule conţin filamente de keratină în citoplasmă.



Fig. 60 - Glanda sebacee – celulă de susţinere, H.E. X 100

Canalul de excreţie (gâtul glandei) este scurt, îngust şi este tapetat de 1-2 rânduri de celule cubice.

Glanda sebacee nu are celule mioepiteliale, eliminarea secreţiei fiind favorizată de contracţia muşchiului erector al firului de păr (fibre musculare netede).

Ţesutul epitelial secretor endocrin (glandele endocrine)

Epiteliul secretor endocrin este varietatea de epiteliu alcătuită din celule secretoare care îşi varsă produsul de secreţie în mediul intern, de unde este preluat de sânge sau limfă, neexistând un canal de excreţie propriu-zis.

Ca şi distribuţie celulele endocrine pot fi:

- dispuse în grupuri mici de celule dispersate printre celulele epiteliilor de tapetare sau celulele epiteliilor glandulare exocrine (ex. sistemul endocrin difuz al tubului digestiv şi căilor respiratorii); la acest nivel celulele endocrine pot fi identificate prin colorații speciale în MO (cu săruri de argint) sau ME;
- grupuri de celule endocrine prezente în structura altor organe (ex. pancreasul endocrin sau celulele Leydig din testicul dintre tubii seminiferi) (fig. 61);

Fig. 61 - Celule endocrine organizate în mici grupuri celulare – celulele Leydig din testicul, H.E. X 200

- grupate în organe mari (glande endocrine propriu-zise) ca de exemplu glanda tiroidă, glanda suprarenală etc.

Scanned with OKEN Scanner

Celulele epiteliale endocrine sunt mereu însoțite de un țesut conjunctiv lax foarte bine vascularizat.

În glandele endocrine, ca și histoarhitectonie, celulele secretorii pot fi dispuse într-o manieră de tip cordonal, folicular sau difuz.

Organizarea cordonală

Reprezintă modalitatea de dispunere a celulelor endocrine în cordoane mono- sau bicelulare, delimitate în vecinătatea țesutului conjunctiv lax de o membrană bazală. Între șirurile de celule ale unui cordon nu există lumene sau canale de excreție. Spațial, cordoanele se pot aranja în trei modalități:

- fie cordoanele de celule se anastomozează între ele determinând organizarea unei rețele cu ochiuri mai strânse sau mai laxe, la nivelul cărora se găsește țesutul conjunctiv lax de însoțire bine vascularizat, așa cum se întâlnește în adenohipofiză, paratiroidă, glanda suprarenală (zona reticulată), pancreasul endocrin (fig. 62);

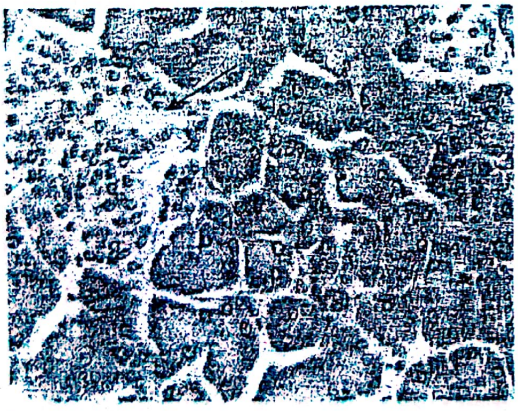

Fig. 62 - Celule endocrine dispuse cordonal-reticulat în insulele Langerhans din pancreasul endocrin – pancreas, H.E. X 200

- fie cordoanele de celule sunt întortocheate, în vârtejuri sau ghemuri, cum se remarcă în zona glomerulată a corticosuprarenalei (fig 63);
- cordoanele de celule sunt dispuse aproximativ paralel unele față de altele pe o anumită direcție, cum se întâlnește în zona fasciculată a corticosuprarenalei (fig. 63).

Organizarea foliculară

Acest tip de organizare a celulelor endocrine este întâlnit la nivelul tiroidei (foliculilor tiroidieni). Pe secțiunile histologice foliculii tiroidieni apar sub forma unor structuri rotund-ovalare de dimensiuni diferite, conferind câmpurilor microscopice aspect de mozaic. Ei sunt tapetați de un epiteliu simplu la exterior și au o cavitate în interior care conține coloidul tiroidian.



Fig. 63 - Celule endocrine dispuse în cordoane arcuite și în cordoane paralele între ele – corticosuprarenală (zona glomerulată – g. și zona fasciculată – f., H.E. X 100

Acesta apare în MO, coloratia H.E. sub forma unei mase acelulare, omogene, acidofilă. Înălțimea celulelor epiteliului folicular tiroidian este variabilă în raport

Scanned with OKEN Scanner

cu gradul de activitate a acestuia, el prezentându-se ca un epiteliu simplu



Fig. 64 - Celule endocrine cu organizare foliculară – tiroidă, H.E. X 100

cubic-aplatizat în foliculii tiroidieni în hipofuncție, un epiteliu simplu cubic în foliculii tiroidieni în normofuncție și ca un epiteliu simplu cubico-prismatic la nivelul foliculilor tiroidieni în hiperfuncție (fig. 64). Aspectul de mozaic al secțiunilor microscopice rezultă din nivelul la care se face secționarea foliculului, dar și din starea de activitate a foliculului tiroidieni.

Organizarea difuză

Este reprezentată de existența unor celule endocrine (izolate sau în grupuri mici) dispersate printre celulele epiteliilor de acoperire ale tubului digestiv sau a căilor respiratorii unde formează sistemul endocrin difuz asociat acestora. Aceste celule produc în principal peptide/polipeptide cu activitate predominat paracrină. Majoritatea lor dau reacție cromafină, unele celule fiind de tip argirofil și altele de tip argentafin.

Scanned with OKEN Scanner

Capitolul 2

Țesutul conjunctiv

Țesutul conjunctiv este varietatea de țesut cea mai des întâlnită în organismul uman și care:

- realizează conexiunea dintre celelalte țesuturi;
- are rol în vascularizarea și inervarea altor țesuturi, deoarece însoțește vasele și nervii;
- intervine în apărare, el fiind adesea locul de desfășurare a unor procese imune;
- intervine în procesele de reparare tisulară;
- are rol în susținerea organismului;
- intervine în procesele metabolice și de homeostazie a corpului.

Din punct de vedere structural, în mod clasic, se consideră că țesutul conjunctiv este format din trei componente: substanță fundamentală, celule și fibre. Mai recent s-a introdus termenul de matrice extracelulară care include două dintre componentele țesutului conjunctiv – fibrele și substanța fundamentală.

2.1. Componetele țesutului conjunctiv

A) Matricea amorfă (substanța fundamentală, matrice extracelulară nefibrilară)

Matricea amorfă este un gel hidratat alcătuit dintr-un sistem coloidal dispersat într-o fază apoasă. Sistemul coloidal este format dintr-o serie de macromolecule: glicozaminoglicani, proteoglicani și glicoproteine de adeziune.

Prin tehnicile de prelucrare uzuale, matricea amorfă se pierde în cea mai mare parte. În anumite condiții tehnice (cum sunt glande tubulo-acinoase secțiunile congelate) mare parte din matrice poate fi conservată și deci pusă în evidență prin tehnica P.A.S. (care colorează macromoleculele glucidice).

B) Celulele țesutului conjunctiv

În raport cu originea lor embrionară, celulele țesutului conjunctiv pot fi împărțite în două categorii:

- celule proprii (autohtone) ale țesutului conjunctiv;
- celule migrate în țesutul conjunctiv.

Celulele proprii ale țesutului conjunctiv sunt reprezentate de: celula mezenchimală, fibroblast/fibrocit, adipocitul alb și adipocitul brun.

1. Celula mezenchimală

Celula mezenchimală este o celulă de talie mică, cu o formă neregulată, stelată care prezintă o citoplasmă bazofilă și un nucleu central ovalar. Aceste celule se găsesc pe preparatele microscopice într-o matrice extracelulară nefibrilară abundentă, în care fibrele conjunctive mature lipsesc (iar dintre acestea primele care apar sunt fibrele de reticulină).

Această celulă are capacitatea de a se diferenția înspre celelalte celule proprii conjunctive, celule endoteliale și fibre musculare netede, fiind deci o celulă pluripotentă. Celula mezenchimală este localizată în țesutul conjunctiv embrionar (mezenchimul primitiv) și la nou-născut în țesutul mucos (gelatina lui Wharton) din cordonul ombilical. O mică parte dintre aceste celule se găsesc și la adult sub formă de mezenchim embrionar restant, ele fiind asociate capilarelor sanguine și cunoscute sub

Scanned with OKEN Scanner

denumirea de pericite. În situațiile de distrucții importante ale țesutului conjunctiv, când fibroblastele nu au capacitatea de a reface toate structurile distruse, la nivelul țesutului conjunctiv se activează pericitele asigurându-se refacerea elementelor lezate (a vaselor, adipocitelor sau a fibrelor musculare).

2. *Fibroblastul-fibrocitul*

Fibroblastul este celula proprie a țesutului conjunctiv care se întâlnește în toate varietățile acestuia. Își are originea în celula mezenchimală și are capacitatea de a sintetiza și degrada matricea extracelulară. Fibrocitul este de fapt un fibroblast aflat într-o stare de activitate mult diminuată, ca urmare fibroblastul și fibrocitul sunt una și aceeași celulă, dar aflate în etape de funcționare diferite.

În microscopie optică fibroblastul apare ca o celulă alungită, fuziformă sau stelată, care are o citoplasmă bazofilă ce emite multiple expansiuni neregulate ca formă și dimensiune. Nucleul este mare, rotund/ovalar, hipocrom și cu nucleol adesea evident (fig. 65).



Fig. 65 - Fibroblast – țesut conjunctiv lax, H.E. X 400

Fibrocitul în microscopie optică se prezintă ca o celulă fuziformă cu o

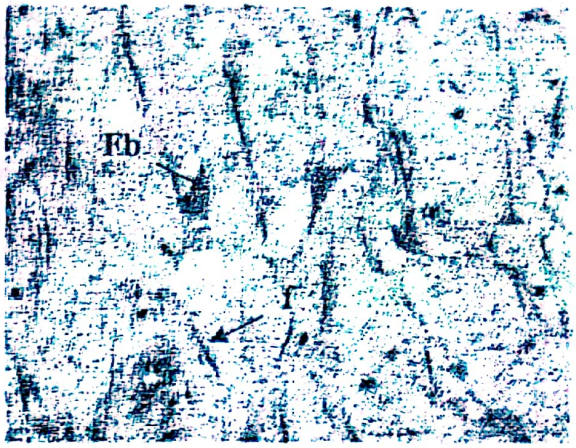

Fig. 66 - Fibroblast (Fb.) și fibrocit (f.) – H.E. X 400

citoplasmă acidofilă, fără expansiuni citoplasmatice și cu un nucleu alungit (bastoniform), fără nucleol evident (fig. 66, 67).



Fig. 67 - Fibrocitul – țesut conjunctiv lax, H.E. X 200

3. *Adipocitul alb (unilocular)*

Adipocitul alb este o celulă de talia mare (100µm) care apare în țesutul conjunctiv izolat sau sub formă de mici grupuri. Frecvent însă, în organism adipocitele albe formează aglomerări importante alcătuind o varietate de țesut conjunctiv, țesutul adipos alb.

Pe secțiunile histologice în coloratia H.E. adipocitul alb se prezintă ca o celulă sferică care are la periferie un

Scanned with OKEN Scanner

halou citoplasmatic eozinofil de 1-2µm grosime, restul citoplasmei fiind ocupat de o mare incluzie lipidică (de unde a derivat și denumirea de „unilocular" a celulei adipoase albe) formată prin „alipirea" mai multor picături mai mici de lipide (în special TG) (fig. 68).

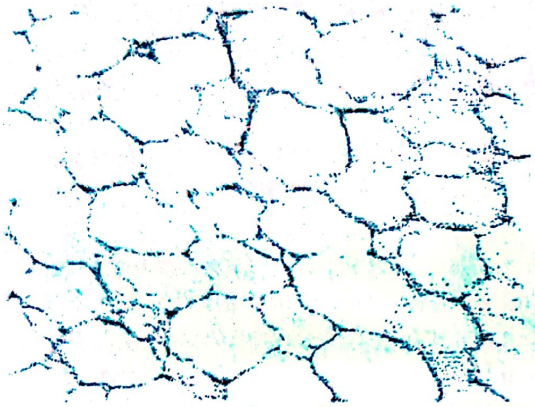

Fig. 68 - Adipocite albe – capsula tiroidei, H.E. X 400

Datorită acumulării progresive de lipide în celulă și secundar confluării lor, nucleul este împins la periferia celulei.

Prin tehnicile uzuale de prelucrare, datorită folosirii solvenților organici,

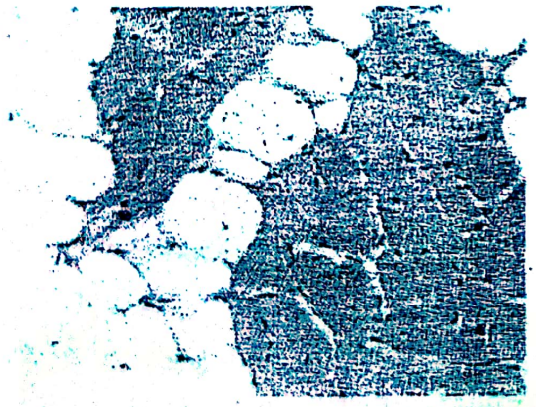

Fig. 69 - Adipocite albe – limbă, H.E. X 400

lipidele din citoplasmă se solvă în bateriile de lucru, celula apărând optic goală. Aspectul optic gol și nucleul împins la periferie aflat în lama fină de citoplasmă sub membrana plasmatică a determinat compararea acestei celule cu un „inel cu pecete" (fig. 69).

Pentru păstrarea incluziei lipidice în citoplasmă, fragmentele tisulare trebuie prelucrate prin tehnici de congelare și colorare ulterioară cu coloranți precum: Sudan III (lipidele se colorează în portocaliu), Sudan IV (în negru), Scharlach (roșu). Adipocitul alb intervine în procesele de lipogeneză (sinteză și stocare de TG) și de lipoliză, între cele două existând fiziologic un echilibru.

4. Adipocitul brun (multilocular)

Adipocitul brun este prezent la mamiferele hibernante, iar la om se găsește la nou-născut în mediastinul anterior și regiunea axilară.

El este o celulă mai mică decât adipocitul alb (30µm), poliedrică, cu o citoplasmă care are caracteristic un aspect vacuolat și un nucleu rotund situat central. Aspectul vacuolat se datorează faptului că picăturile de lipide din citoplasma adipocitelor brune nu confluează (multilocular) într-o picătură unică, ci rămân dispersate (fig. 70).

Adipocitul brun este implicat în termogeneză, la nou-născut existând o imaturitate normală a centrilor și căilor nervoase implicate în menținerea constantă a temperaturii corpului.

Celulele migrate ale țesutului conjunctiv sunt reprezentate de: celula pigmentară, mastocit, macrofag, plasmocit, limfocit, polimorfonucleare neutrofile.

1. Plasmocitul

Este ușor de recunoscut și pe colorația uzuală cu H.E., fiind o celulă cu o formă ovalară, o citoplasmă

Scanned with OKEN Scanner



Fig. 70 - Adipocite brune – capsula timusului, H.E. X 400

bazofilă şi un nucleu rotund plasat

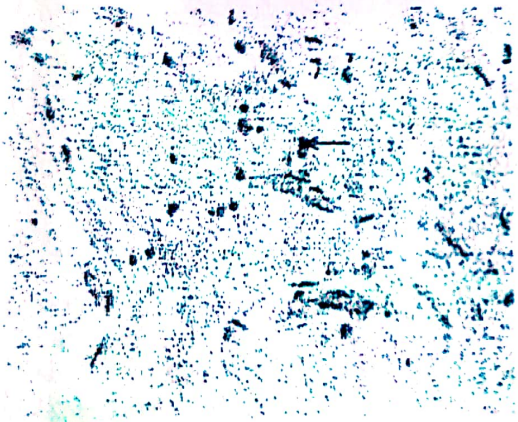

Fig. 71 - Plasmocite – ţesut conjunctiv lax, H.E. X 200

excentric (fig. 71) care prezintă un halou perinuclear. Nucleul plasmocitului are un nucleol şi o dispoziţie particulară a cromatinei sub formă de grămezi condensate la periferie (zone de heterocromatină în alternanţă cu zone de eucromatină), acest aspect din microscopie optică fiind comparat cu cel al unui „cadran de ceas" sau „spiţe de roată" (fig. 72). Celula poate fi evidenţiată şi prin coloraţii speciale (verde-metil-pironină) prin care ARN-ul citoplasmatic şi de la nivel nuclear apare colorat în roşu, iar ADN-ul nuclear în verde.



Fig. 72 - Plasmocite – corion de apărare, H.E. X 400

Plasmocitele sunt limfocite B activate în urma stimulării antigenice, principala lor funcţie fiind aceea de a secreta Ig (anticorpii), substanţe care caracterizează apărarea specifică umorală.

2. *Macrofagul*

Macrofagele sunt celule des întâlnite la nivelul ţesutului conjunctiv, ele numeric ocupând locul al doilea după fibroblaste. Aceste celule sunt cunoscute şi sub denumirea de histiocite (în ţesutul conjunctiv). Macrofagele provin din monocitele circulante, care după o maturare în torentul circulator de cca. 72 de ore migrează în diferite ţesuturi, printre care şi cel conjunctiv unde îşi vor desfăşura principala lor activitate şi anume aceea de fagocitoză. Totalitatea acestor celule pornind de la precursorii monocitelor din măduva hematogenă, monocitele circulante şi macrofagele din diferite ţesuturi formează aşa numitul sistem mononuclear fagocitar.

Macrofagele ţesutului conjunctiv se prezintă sub două aspecte în raport cu

Scanned with OKEN Scanner

starea de activitate: macrofage în repaus şi macrofage în activitate.

Macrofagul în repaus (fix) în microscopie optică este o celulă greu de diferenţiat de un fibroblast. Celula are o formă neregulată, stelată, un nucleu mic şi hipercromatic, iar citoplasma este uşor bazofilă.

Macrofagul în stare de activitate (mobil) este o celulă mai mare, neregulată ca şi formă (datorită prelungirilor multiple şi cu aspect diferit pe care le emite), cu un nucleu hipocrom adesea reniform şi care în citoplasmă prezintă o serie de vacuole şi incluzii variate precum: material lipidic, substanţe endogene (bilirubină, hemoglobină, hemosiderină) sau substanţe exogene (particule de carbon sau de siliciu). Dacă macrofagul a fagocitat particule de carbon acestea la nivelul citoplasmei sunt evidente sub forma unor granulaţii de culoare neagră (fig. 73, 74).

Fig. 73 - Macrofage alveolare – plămân, H.E. X 200

Prezenţa în citoplasmă a bilirubinei este indicată de existenţa unor granulaţii de culoare galben-verzuie. Când materialul fagocitat este hemoglobină, existenţa ei la nivelul citoplasmei macrofagului se poate pune în evidenţă prin coloraţii speciale (reacţia Perls), când pigmentul apare colorat în albastru.

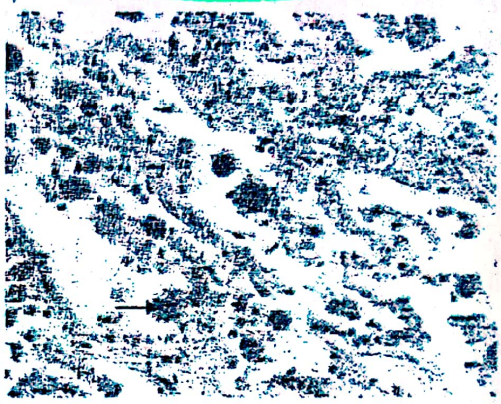

Fig. 74 - Macrofage alveolare – plămân, H.E. X 200

Macrofagul este o celulă care îndeplineşte trei funcţii: de fagocitoză, de sinteză şi secreţie (citokine, enzime) şi de celulă prezentatoare de antigen.

3. Mastocitul (bazofilul tisular)

Mastocitul este o celulă care deşi se aseamănă morfologic cu bazofilul sanguin, are un precursor diferit faţă de acesta în măduva osoasă hematogenă care migrază în viaţa embrionară la nivelul ţesutului conjunctiv unde va genera mastocitele. De aceea mastocitul nu mai este considerat, ca în histologia clasică, ca fiind bazofilul sanguin migrat în ţesutul conjunctiv.

În microscopia optică de rutină mastocitul este o celulă greu de identificat, el fiind o celulă rotundă sau ovalară localizată mai ales în jurul vaselor sanguine de la nivelul tubului digestiv, căilor respiratorii, mezenter, epiplon şi în dermul pielii. Nucleul celulei este mare, situat central, cu 1-2 nucleoli evidenţi, iar citoplasma conţine multe granulaţii bazofile care pot adesea masca nucleul. Sunt descrise astăzi două

Scanned with OKEN Scanner

tipuri de mastocite: mastocitele mucoaselor (care sunt producătoare mai ales de leucotriene) și mastocitele țesutului conjunctiv propriu-zis (care sunt producătoare mai ales de PG).

Prin colorare cu albastru de toluidină se evidențiază mai ușor mastocitul datorită granulațiilor citoplasmatice care au o tentă roșie. Această proprietate numită metacromazie se datorește conținutului în heparină a granulațiilor citoplasmatice (fig. 75).

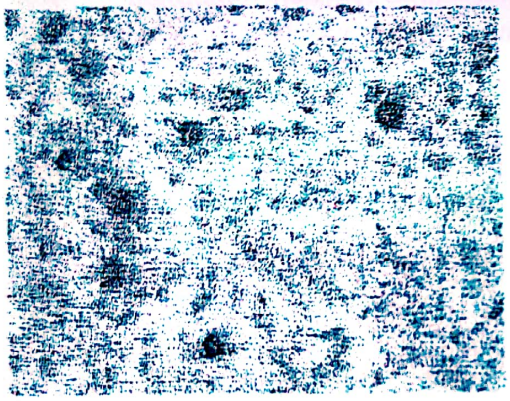

Fig. 75 - Mastocite – albastru de toluidină, X 400

Sub influența stimulilor, mastocitele se degranulază (elimină prin exocitoză conținutul acestora – mediatorii preformați) și în același timp încep să sintetizeze pe seama fosfolipidelor membranare substanțe biologic active (mediatori neoformați). Toți acești produși intervin în procesul de inflamație acută inducând creșterea permeabilității vasculare, chemotactism, contracția musculaturii netede și stimularea secreției (în special cea de mucus).

4. Celula pigmentară (melanocitul)

Această celulă are origine în crestele neurale de unde migrează în piele (mai ales în stratul bazal al epidermului și mai puțin în derm), în meninge și globul ocular.

Ea se prezintă în microscopie optică ca o celulă stelată, cu multe prelungiri, cu un nucleu rotund sau ovalar (fig. 76) și care în citoplasmă conține o multitudine de granule cu pigment melanic.



Fig. 76 - Melanocit – epiderm subțire, H.E. X 400

Pigmentul melanic poate fi evidențiat prin metode histochimice de colorare cu săruri de argint (când apare colorat în negru). În țesutul conjunctiv macrofagele pot fagocita (și nu produce ca melanocitele) pigment melanic, aceste celule fiind numite melanofore.

C) Matricea extracelulară fibrilară (fibrele țesutului conjunctiv)

Din punct de vedere morfologic și în raport cu proprietățile tinctoriale sunt descrise trei tipuri de fibre în țesutul conjunctiv: fibre de colagen, fibre elastice și fibre de reticulină. Din punct de vedere chimic sunt doar două tipuri de fibre conjunctive, anume fibre de colagen și fibre elastice.

Scanned with OKEN Scanner

1. Fibrele de colagen

Fibrele de colagen în microscopie optică apar organizate în mănunchiuri mai groase sau mai subțiri și mult mai rar apar izolate în substanța fundamentală. Ele nu se ramifică și nu se anastomozează între ele, dar pot trece de la un mănunchi la altul dând impresia că fasciculele mai groase se clivează. Pe secțiunile longitudinale sunt drepte sau ondulate, pentru ca pe secțiunile transversale să apară net identificabile, cu o formă rotund-ovalară. Fibrele de colagen au o orientare diferită în raport cu forțele care acționează asupra lor (fig. 77).

În colorația uzuală H.E. fibrele de colagen au o tentă acidofilă, dar au afinitate și față de alți coloranți precum: fuxina acidă (când se colorează în roșu intens), verdele de lumină (când se colorează în verde) și de derivați ai anilinei (când se colorează în albastru).

Fig. 77 - Fibre de colagen – dermul profund al pielii, T.S. X 100

Ele sunt birefringente în lumină polarizată, prin fierbere generează gelatina, sunt rezistente la agenți chimici, dar pot fi hidrolizate de colagenază și atunci când sunt tratate cu acid tanic devin rezistente (proprietate folosită în tăbăcirea pieilor de animale).

Fibrele de colagen se mai numesc și fibre albe după culoarea lor macroscopică, iar ca și frecvență sunt cel mai des întâlnite în toate varietățile de țesut conjunctiv, cunoscându-se astăzi peste 15 tipuri de colagen.

2. Fibrele de reticulină

Fibrele de reticulină sunt cunoscute ca fibre de colagen de tip III. Ele sunt fibre subțiri care se anastomozează între ele formând adesea rețele cu ochiuri variabile ca și dimensiuni. Nu sunt birefringente în lumină polarizată, iar în coloratia H.E. nu pot fi evidențiate. Pentru observarea lor în microscopie optică se folosesc tehnici speciale precum coloratia P.A.S. sau tehnica de impregnare cu săruri de argint (sunt fibre argirofile) (fig. 78).



Fig. 78 - Fibre de reticulină – impregnație argentică (Gordon-Sweet) X 200

Fibrele de reticulină sunt primele fibre pe care le sintetizează fibroblastul în țesutul conjunctiv primitiv. Ele sunt mai ales localizate în țesutul conjunctiv lax, dermul pielii, pereții vaselor, stroma unor organe interne (plămân, ficat), în corionul vezicii urinare, a tubului digestiv sau uterului, precum și în stroma organelor hemo-limfopoetice

Scanned with OKEN Scanner

(măduvă osoasă, splină, ganglion limfatic).

3. *Fibrele elastice*

Se mai numesc fibre galbene după aspectul lor macroscopic şi au ca principală proprietate elasticitatea, fibrele elastice având capacitatea ca după întindere să revină la lungimea lor iniţială. Dacă se rup, capetele se retractă şi se curbează în cârlig. Elastina, molecula de bază din structura fibrelor elastice, este foarte rezistentă la acţiunea agenţilor fizici sau chimici (acizi şi baze), ea putând fi hidrolizată de către elastază (enzimă pancreatică).

Fibrele elastice nu se pot diferenţia în ţesutul conjunctiv colorat prin tehnica uzuală cu H.E., ci numai prin coloraţii speciale precum: orceină (când au culoarea roşu-brun) sau rezorcină-fuxină Weigert (când au culoarea albastru închis) (fig. 79).

Fig. 79 - Lamele elastice fenestrate – aortă, coloraţie orceină X 200

Pe secţiunile longitudinale sunt fibre fine, subţiri, uşor ondulate sau drepte, pentru ca pe secţiunile transversale să apară izolate şi cu o formă rotund-ovalară.

Fibrele elastice nu se organizează în fascicule, dar au tendinţa la ramificare şi anastomoză determinând formarea de reţele cu ochiuri laxe.

Ca şi localizări, fibrele elastice se găsesc mai ales în plămân, vezica urinară, piele, ligamentul galben al coloanei vertebrale. În pereţii vaselor de tip elastic apar lamele elastice fenestrate, paralele între ele, aranjate concentric în jurul lumenului vasului.

Scanned with OKEN Scanner

2.2. Varietăți de țesut conjunctiv

În raport cu structura, localizarea și funcțiile îndeplinite se cunosc mai multe tipuri de țesut conjunctiv:

A. Țesut conjunctiv propriu-zis
- țesut conjunctiv lax;
- țesut conjunctiv dens.

B. Țesut conjunctiv cu proprietăți speciale
- țesut reticular;
- țesut elastic;
- țesut mucos;
- țesut adipos alb;
- țesut adipos brun.

C. Țesut conjunctiv specializat
- țesut cartilaginos;
- țesut osos.

Țesutul conjunctiv propriu-zis

a) Țesutul conjunctiv lax

Țesutul conjunctiv lax este varietatea de țesut conjunctiv în care există o proporție aproximativ egală între celule, fibre și substanța fundamentală.

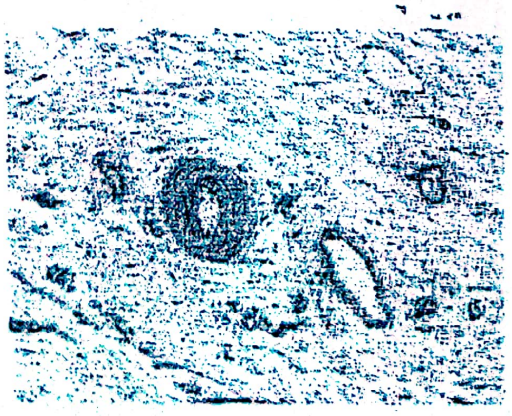

Fig. 80 - Țesut conjunctiv lax – submucoasa esofagului, H.E. X 100

Mai este cunoscut și sub denumirea de țesut conjunctiv areolar sau difuz. Este varietatea de țesut conjunctiv cea mai răspândită din organismul uman el găsindu-se în seroase, mucoasele organelor (lamina propria sau corionul acestora), în dermul papilar (superficial) al pielii, însoțește vasele și nervii, în stroma glandelor endocrine, apare printre fibrele musculare și sub formă de insule în țesutul adipos (fig. 80).

Două aspecte particulare ale acestui țesut conjunctiv lax găsim la nivelul endometrului (corionul citogen) și în mucoasa tubului digestiv și a căilor respiratorii (corion de apărare).

Corionul de apărare (lamina propria din căile respiratorii și tubul digestiv) este mai evident ca și structură în mucoasa tubului digestiv și aici, mai ales la nivelul intestinului subțire (fig. 81).



Fig. 81 - Corion de apărare – vilozități intestinale, jejun, H.E. X 100

În structura sa intră mai multe fibre de reticulină și în mod caracteristic conține un număr mare de celule migrate ale țesutului conjunctiv (macrofage, limfocite, plasmocite, mastocite), de aici derivând și denumirea sa (fig. 82).

Scanned with OKEN Scanner



Fig. 82 - Corion de apărare – jejun, H.E. X 400

Corionul citogen (lamina propria a mucoasei uterine) se întâlnește la nivelul mucoasei uterine (endometru), el fiind un țesut conjunctiv bogat în fibroblaste hormono-dependente, care au capacitatea de a se încărca cu glicogen în partea a doua a ciclului endometrial (când se numesc celule predeciduale) și de a se menține sub acest aspect pe tot parcursul sarcinii (când se numesc celule deciduale) (fig. 83).

Fig. 83 - Corion citogen – endometru, H.E. X 200

Microscopic apar ca celule globuloase, cu citoplasma spumoasă, cu nucleu central și care au o dispunere epitelioidă (mimează organizarea unui epiteliu) (fig. 84). Ele au capacitatea de a se regenera pe seama celulelor din stratul bazal al endometrului după eliminarea periodică a stratului funcțional, de aici

Fig. 84 - Corion citogen – endometru, H.E. X 400

rezultând și denumirea sa, „corion generator de celule".

b) Țesutul conjunctiv dens

Țesutul conjunctiv dens este varietatea de țesut conjunctiv în care predomină fibrele de colagen organizate în mănunchiuri groase. În raport cu dispoziția lor, datorată forțelor care acționează la nivelul său, se descriu două tipuri de țesut conjunctiv dens:

- semiordonat (neregulat);
- ordonat (regulat).

Țesutul conjunctiv dens semiordonat este format în principal din fibre de colagen (mai ales de tip I) grupate în fascicule groase care au o orientare spațială variată sub acțiunea forțelor mecanice. Printre acestea apar dispersate și fibre elastice, matricea extracelulară nefibrilară fiind în cantitate mică. Celulele conjunctive sunt puține la număr, dintre acestea fiind mai des întâlnite fibroblastele/fibrocitele. Din loc

Scanned with OKEN Scanner

în loc apar insule de țesut conjunctiv lax care conțin vase sanguine.



Fig. 85 - Țesut conjunctiv lax și dens semiordonat – dermul pielii, H.E. X 100

Țesutul conjunctiv dens semiordonat se întâlnește la nivelul dermului profund al pielii (fig. 85, 86), durei mater, tecilor conjunctive ale nervilor mari (epinervul), capsulelor conjunctive ale organelor (splină, ganglion limfatic, testicul, rinichi; ficat) și la nivelul septurilor desprinse din acestea.

Fig. 86 - Țesut conjunctiv dens semiordonat – dermul profund al pielii, T.S. X 100

Este un țesut de rezistență în special față de forțele de tracțiune.

Țesutul conjunctiv dens ordonat este varietatea de țesut conjunctiv format din mănunchiuri groase de fibre de colagen de tip I orientate pe direcția de acțiune a forțelor mecanice care se exercită asupra lor. Matricea extracelulară nefibrilară este redusă cantitativ, iar celulele sunt puține fiind reprezentate în principal de către fibrocite care sunt dispuse printre fibrele de colagen, cu axul lung paralel cu acestea.

În organismul uman întâlnim țesut conjunctiv dens ordonat la nivelul: tendoanelor, aponevrozelor și corneei.

1) Tendonul

Tendonul este o structură cu o formă cilindrică, de culoare alb-sidefie care face legătura între fibrele musculare și structurile osoase de inserție ale mușchiului. Microscopic este alcătuit din fibre de colagen (fibre tendinoase) împachetate în mănunchiuri groase, orientate paralel între ele pe direcția de acțiune a forțelor mecanice. Matricea extracelulară nefibrilară este redusă cantitativ, iar fibrocitele (numite la acest nivel tenocite) se găsesc printre fibrele de colagen, fiind comprimate de acestea (fig. 87). De aceea, în secțiunile longitudinale ele apar sub formă de



Fig. 87 - Țesut conjunctiv dens ordonat – tendon, T.S. X 200

Scanned with OKEN Scanner

celule turtite, lipite de fasciculele de colagen și adesea dispuse în „șiraguri" paralele între ele.

Pe secțiunile transversale prin tendon tenocitele au aspectul unor celule stelate datorită compresiunilor exercitate de fibrele de colagen pe fețele lor laterale.

În raport cu dimensiunea tendoanelor în jurul fasciculelor de fibre de colagen se structurează o serie de teci conjunctivo-vasculare. Astfel, la tendoanele de mici dimensiuni fasciculele de colagen sunt căptușite la exterior de o lamă fină de țesut conjunctiv lax care aduce vasele sanguine.

În cazul tendoanele mai mari, fibrele de colagen organizate în mănunchiuri sunt învelite la exterior de o peliculă de țesut conjunctiv lax (cu vase și nervi) numit endotenoniu (peritenoniu intern). Această structură este denumită fascicul primar. Mai multe fascicule primare grupate sunt tapetate de un țesut conjunctiv dens semiordonat numit peritenoniu extern. În tendoanele de mari dimensiuni (tendonul lui Achile) fasciculele secundare acoperite de peritenoniu extern sunt învelite de un țesut conjunctiv dens semiordonat (mai dens decât peritenoniu) numit epitenoniu.

Toate păturile conjunctive (endo-, peri-, epitenoniu) se continuă cu foițele conjunctive similare care îmbracă fibrele musculare (endo-, peri-, epimisium).

2) Aponevroza

Aponevroza este o structură de culoare alb-sidefie, formată din suprapunerea de foițe (pături) care sunt alcătuite din fascicule de colagen de tip I, paralele între ele în cadrul fiecărei foițe și perpendiculare pe direcția fasciculelor de colagen din foițele vecine. Foițele conjunctive sunt solidarizate între ele prin fibre de colagen care trec de la o foiță (pătură) la alta.

Fibrocitele sunt reduse numeric și apar ca celule etalate, secundar compresiunii exercitate de către fibrele de colagen. Între păturile aponevrozei există în mod dispersat și insule de țesut conjunctiv lax care îi asigură vascularizația și inervația.

3) Corneea

Corneea este o structură localizată la polul anterior al ochiului și care este formată dintr-un epiteliu anterior (epiteliu stratificat scuamos fără keratinizare), un epiteliu posterior (epiteliu simplu cubic), între care se găsește un țesut conjunctiv dens ordonat numit și țesut propriu cornean.

Țesutul propriu cornean (reprezintă cca. 90% din grosimea peretelui corneei) este format din aproximativ 200 de lamele conjunctive, în care fibrele de colagen de tip I sunt paralele între ele, dar perpendiculare ca și orientare pe fibrele din lamele vecine. Spre deosebire de tendon, în cornee fibrele de colagen nu sunt grupate în mănunchiuri (fig. 88).

Prin colorare cu orceină se pot evidenția la nivelul țesutului conjunctiv



Fig. 88 - Țesut conjunctiv dens ordonat – cornee, H.E. X 100

Scanned with OKEN Scanner

cornean şi câteva fibre elastice, care sunt dispuse mai ales în partea posterioară a corneei.

Fibrocitele sunt denumite la acest nivel corneocite şi se prezintă ca celule ultraaplatizate, cu nucleii turtiţi şi aşezate între lamelele conjunctive.

Transparenţa corneei se datorează lipsei de vascularizaţie de la nivelul ei, oxigenarea făcându-se pe seama vaselor de la joncţiunea corneo-sclerotice şi a umorii apoase. La transparenţa corneii mai contribuie orientarea specială şi existenţa aceluiaşi indice de refracţie a fibrelor de colagen, dar şi compoziţia în proteoglicani a matricei extracelulare nefibrilare, care conferă acesteia un grad constant de hidratare.

Ţesutul conjunctiv cu proprietăţi speciale

a) Ţesutul mucoid (mucos)

Ţesutul mucoid este varietatea de ţesut conjunctiv în care predomină matricea extracelulară nefibrilară (bogată în glicozaminoglicani) care conţine un număr redus de fibre (sunt prezente mai ales fibrele de colagen III comparativ cu cele de colagen I) şi puţine celule (ce sunt mai ales de tip fibroblastic). Ţesutul mucoid este specific perioadei embrionare, el fiind de fapt mezenchimul. El se găseşte şi la nivelul cordonului ombilical, unde este în mod clasic cunoscut ca gelatina lui Wharton.

b) Ţesutul conjunctiv reticular

Este variatatea de ţesut conjunctiv în care predomină fibrele de reticulină în detrimentul celulelor şi matricei extracelulare nefibrilare. În raport cu dispoziţia fibrelor de reticulină se descrie:

- un ţesut conjunctiv reticular neordonat - în care fibrele se anastomozează în reţele cu ochiuri mai mult sau mai puţin laxe şi care se găseşte în stroma organelor hematopoetice şi limfoide: splină, ficat, ganglion limfatic (fig. 89);



Fig. 89 - Ţesut reticular neordonat – stroma ganglionului limfatic, impregnaţie argentică (Gordon-Sweet) X 200

- ţesutul conjunctiv reticular ordonat – în care fibrele de reticulină au o dispoziţie relativ ordonată, aşa cum se observă la nivelul membranelor bazale.

c) Ţesutul conjunctiv elastic

Este varietatea de ţesut conjunctiv în care predomină fibrele sau lamelele elastice. Varianta de ţesut conjunctiv elastic neordonat apare la nivelul septurilor interalveolare pulmonare, a vezicii urinare, în dermul pielii, localizări în care fibrele elastice sunt aranjate neordonat. În ţesutul conjunctiv elastic ordonat există lamele elastice fenestrate care se dispun ordonat, paralel între ele şi concentric în jurul lumenelor vasculare, aşa cum apare în tunica medie a vaselor de tip elastic (fig. 90).

Scanned with OKEN Scanner



Fig. 90 - Țesut elastic ordonat – tunica medie a aortei, colorație cu orceină X 100

d) Țesutul adipos alb

Țesutul adipos alb este varietatea de țesut conjunctiv în care predomină adipocitele albe. El are o culoare alb-galben/portocaliu în raport cu tipul alimentației (nuanța de galben-portocaliu fiind dată de carotenoizi).

Țesutul adipos alb este format din lobuli (adipocite albe grupate) delimitați de septuri de țesut conjunctiv dens semiordonat. În interiorul lobulului, printre adipocitele albe, apar și insule de țesut conjunctiv lax care îi asigură vascularizația și inervația (fig. 91).

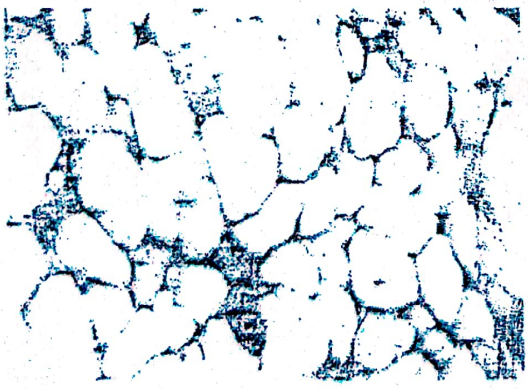

Fig. 91 - Țesutul adipos alb – hipoderm, H.E. X 400

Este un țesut larg răspândit în organism, la sexul feminin reprezentând cca. 25%, iar la cel masculin 15% din greutatea corporală. Ca și localizări el apare: sub piele formând așa numitul țesut celular subcutanat (hipodermul, panicul adipos), în jurul organelor (mai ales retroperitoneal în lojele renale), la nivelul mezenterului, epiplonului.

În funcție de gradul de nutriție, de impregnarea hormonală (hormonii sexuali), țesutul adipos este repartizat diferit la cele două sexe, anume: la sexul feminin panicului adipos se găsește în principal la nivelul mamelelor, coapselor, șoldurilor, fața anterioară și laterală a abdomenului, pentru ca la sexul masculin să fie grupat mai ales în zona cefei, regiunea deltoidiană, antebrațe și zona lombosacrată. Există în corpul uman și zone în care starea de nutriție nu influențează cantitatea de lipide stocate cum ar fi: orbita, palmele, plantele, o parte din obraji (bula lui Bichat).

Țesutul adipos alb are rol de izolator termic, mecanic, rezervă de energie.

e) Țesutul adipos brun

Este varietatea de țesut conjunctiv în care predomină adipocitele brune organizate tot lobular și însoțite de insule de țesut conjunctiv lax, acesta fiind un țesut foarte bine vascularizat și inervat (fig. 92). Funcția principală a țesutului adipos brun este aceea de a se obține căldură secundar arderii lipidelor stocate, căldură folosită pentru reglarea temperaturii corpului.

El este bine reprezentat la animalele care hibernează, iar la om în perioada intrauterină și în primele luni după naștere. El este localizat preponderent în zona interscapulară, la nivelul axilelor, în mediastin (fig. 93) și

Scanned with OKEN Scanner

la nivelul hilului renal. În histologia clasică acest țesut se numea și glandă hibernală, datorită organizării sale lobulare și a prezenței sale mai ales la animalele care hibernează. După naștere cantitatea de adipocite brune scade progresiv. Ele nu dispar o dată cu vârsta, însă devin greu de diferențiat de un



Fig. 92 - Țesut adipos brun – capsula timusului, H.E. X 400

fibroblast. Ele se pot reexprima în condiții de cașexie (când țesutul adipos brun reapare în localizările specifice nou-născutului) sau sub formă de



Fig. 93 - Țestut adipos alb și brun – capsula timusului, H.E. X 200

proliferări tumorale (hibernoame).

Țesutul conjunctiv specializat

a) Țesutul cartilaginos

Țesutul cartilaginos este varietatea de țesut conjunctiv care, datorită unor particularități ale fibrelor și substanței fundamentale, are o matrice extracelulară omogenă, cu o consistență și elasticitate care îl apropie de cea a cauciucului, dar și o rezistență mare. De aceea țesutul cartilaginos este considerat un țesut de susținere alături de țesutul osos.

În rapor cu structura sa se descriu 3 varietăți de țesut cartilaginos: cartilagiu hialin, cartilagiu elastic și fibrocartilagiul.

Cartilagiul hialin

Este varietatea de țesut cartilaginos cea mai frecvent întâlnită în organism. Macroscopic se prezintă ca un țesut de culoare alb-albăstruie, omogen și cu o oarecare transparență. El este localizat la nivelul scheletului embrionar, la nivelul foselor nazale, a laringelui, traheei (fig. 94), bronhiilor, a cartilagiilor costale, trompei lui Eustachio, a suprafețelor articulare și în zona cartilagiului de creștere a oaselor.



Fig. 94 - Țestul cartilaginos hialin – trahee, T.S. X 40

Scanned with OKEN Scanner

Cartilagiul hialin este tapetat la exterior de pericondru, el fiind un „țesut pur", fără vase sanguine și limfatice sau fibre nervoase în interiorul matricei extracelulare cartilaginoase. În structura pericondrului intră două foițe: foița internă (condrogenă) și foița externă (fibro-vasculară) (fig. 95).

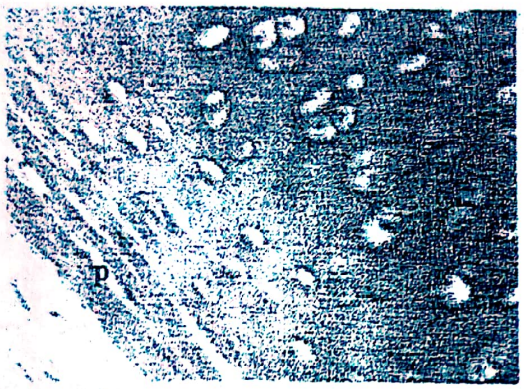

Fig. 95 - Țesut cartilaginos hialin – pericondru (p), trahee, H.E. X 400

Din punct de vedere structural, cartilagiul hialin este format din matrice extracelulară și celule cartilaginoase. Matricea extracelulară conține 70-80% apă și 20-30% substanțe organice. În microscopie optică și tehnici uzuale de colorare, matricea extracelulară apare omogenă (deoarece fibrele de colagen și substanța fundamentală au același indice de refracție), P.A.S. pozitivă, metacromatică și bazofilă. În structura matricei extracelulare nefibrilară intră glicozaminoglicani sulfatați (condroitin sulfat, keratansulfat), proteoglicani și glicoproteine de adeziune (condronectina, condrocalcina, ancorina). Matricea extracelulară fibrilară este reprezentată în special de fibre de colagen de tip II, pe lângă acestea existând în cantitități mai mici și colagen VI, IX, X, XI organizate în rețea. La nivelul matricei cartilaginoase pot să apară modificări involutive precum mineralizarea (datorită precipitării sărurilor de calciu) și degenerare azbetiformă (datorită scăderii cantității de apă din matrice cu pierderea elasticității și a rezilienței). Cu vârsta, în substanța fundamentală scade și numărul de glicozaminoglicani sulfatați (care dau tenta bazofilă matricei), aceștia fiind înlocuiți cu mucoproteine care conferă zonei repective o tentă acidofilă, de aici rezultând aspectul „pestriț" al matricei extracelulare care poate fi observat uneori pe preparatele microscopice.

Celulele țesutului cartilaginos sunt reprezentate de:

a) *celulele condrogene* – sunt derivate din celulele mezenchimului embrionar și apar localizate la nivelul stratului intern al pericondrului; ele sunt celule fuziforme, cu o citoplasmă bazofilă, redusă cantitativ și un nucleu ovalar; aceste celule au capacitatea de a se diferenția în condroblaste, ce asigură creșterea în grosime a cartilagiului;

b) *condroblastele* – sunt celule globuloase, care prezintă o citoplasmă bazofilă și un nucleu central; ele sunt localizate tot la nivelul pericondrului intern și au rolul de a secreta matrice cartilaginoasă;

c) *condrocitele* – sunt celulele mature ale țesutului cartilaginos care apar localizate în plină matrice cartilaginoasă în niște lacune (spații) numite condroplaste; în jurul condroplastului există o zonă mică de matrice extracelulară, intens bazofilă care poartă denumirea de capsulă; în afara acestei zone se observă un teritoriu de substanță fundamentală mai slab bazofil numit arie teritorială internă; această arie este la rândul ei înconjurată de o zonă de matrice cu o tentă mai

Scanned with OKEN Scanner

acidofilă şi fără metacromazie care se numeşte arie teritorială externă; toată această structură, condrocit/condrocite în condroplast cu ariile de matrice din jur se numeşte condron; condroplastul care găzduieşte un singur condrocit se numeşte condroplast primar, iar cel care conţine mai multe condrocite (o serie izogenă) se numeşte condroplast secundar; mai mult, condroplastele primare localizate în vecinătatea pericondrului (la periferia cartilagiului) au o formă elipsoidală (ovalară), fiind orientate paralel cu suprafaţa cartilagiului, pentru ca pe măsura pătrunderii în profunzimea matricei să apară condroplastele secundare, mai rotunjite; seriile izogene se formează prin mitoze ale condrocitelor dintr-un condroplast; celulele pot avea o dispoziţie axială (sunt suprapuse pe un ax în interiorul unui condroplast) şi se numesc serii izogene axiale sau au o dispoziţie coronară (condrocitele sunt aranjate în

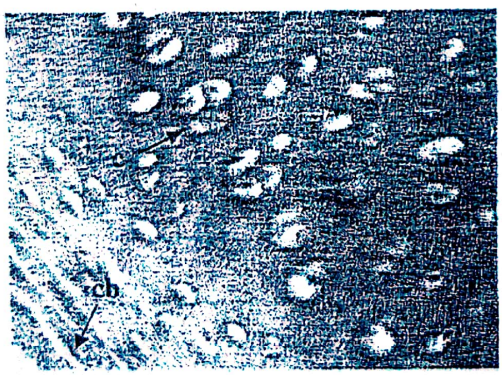

Fig. 96 - Ţesut cartilaginos hialin – condroblaste (cb.) şi condrocite în serii izogene coronare (c.), trahee, H.E. X 400

coroană la periferia condroplastului), când se numesc serii izogene coronare (fig. 96); în microscopie optică condrocitele au forme unghiulare, stelate, fără a umple tot condroplastul; acest aspect este de fapt un artefact de prelucrare, deoarece in vivo condrocitul ocupă tot spaţiul aflat la dispoziţie; ele au o formă rotund- ovalară, o citoplasmă



Fig. 97 - Condrocite în condroplaste – cartilagiu hialin, trahee, T.S. X 400

bazofilă şi un nucleu central (fig. 97); în condroplastele secundare s-a observat, în urma utilizării tehnicilor de ultrastructură, că există o separare între condrocite prin septuri foarte fine de matrice; condrocitul este o celulă care se află într-o stare de relativ repaus, el fiind responsabil de elaborarea şi de depunerea matricei extracelulare dar şi de degradarea ei, între cele două fenomene existând în mod normal un echilibru.

Cartilagiul elastic

Este o varietate de ţesut cartilaginos mai puţin întâlnită în organism comparativ cu cartilagiul hialin, fiind localizat la nivelul pavilionului urechii, conductului auditiv extern şi intern, epiglotei, laringelui. El se prezintă macroscopic ca un ţesut de culoare galbenă, opac şi este mai flexibil comparativ cu cartilagiul hialin.

Scanned with OKEN Scanner

Din punct de vedere microscopic cartilagiul elastic are unele particularități față de cartilagiul hialin, anume:

- stratul extern al pericondrului este bogat în fibre elastice;
- condrocitele izolate sau sub formă de serii izogene situate în condroplaste sunt mai mari și mai numeroase;

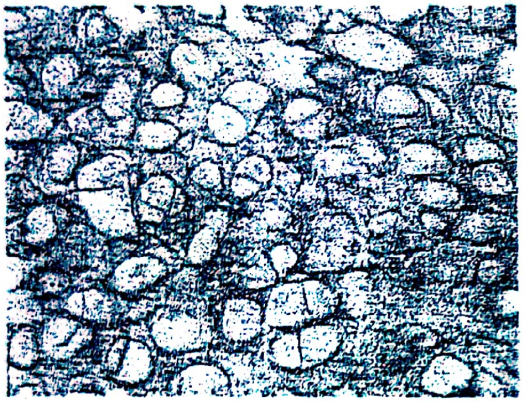

Fig. 98 - Condrocite în condroplaste – cartilagiu elastic, orceină X 400

- matricea extracelulară nefibrilară este mai puțin abundentă;
- prezintă în matricea amorfă un număr mare și de fibre elastice, alături de fibrele de colagen de tip II, care pot fi evidențiate prin tehnici speciale de colorare (cum este orceina) (fig. 98).

Cartilagiul fibros (fibrocartilagiul)

Fibrocartilagiul este varietatea de țesut cartilaginos care de fapt este o combinație între țesutul conjunctiv dens semiordonat sau ordonat și țesut cartilaginos hialin, fără a exista o limită de separare între cele două țesuturi. Această structură asigură o rezistență mare la forțele de compresiune și de tracțiune. În microscopie optică se observă insule sau arii de țesut cartilaginos hialin aliniate printre fascicule de fibre de colagen de tip I. Fibrocartilagiul nu prezintă pericondru la



Fig. 99 - Țesutul cartilaginos fibros – T.S. X 100

suprafață. Apare localizat la nivelul inelului fibros al discurilor intervertebrale, simfiza pubiană, zonele de inserție osoasă a ligamentelor și a tendoanelor (fig. 99).

b) Țesutul osos

Este variatatea de țesut conjunctiv specializat alcătuit din celule, fibre și matrice extracelulară nefibrilară mineralizată (datorită impregnării ei cu săruri de calciu, fapt care îi conferă o duritate crescută), țesutul osos având în principal funcție de susținere și de protecție a corpului.

Macroscopic se descriu două tipuri de os:

- os compact – care apare ca o masă omogenă, compactă;
- os spongios – țesut cu o multitudine de spații de dimensiuni diferite, labirintice care sunt separate între ele prin pereți fini numiți trabecule osoase.

În cursul dezvoltării embrionare se descriu două forme de țesut osos: țesut osos imatur (os reticular) și țesut osos matur (os compact și os spongios).

Scanned with OKEN Scanner

Anatomic sunt descrise în organismul uman oase lungi (care sunt formate dintr-o diafiză cu os compact şi două epifize cu os spongios) şi oase scurte şi late (care sunt formate la exterior din două tăblii de os compact între care se găseşte ca în sandwich os de tip spongios). În perioada de creştere între diafiză şi epifiză la nivelul oaselor lungi se află cartilajul de creştere.

La periferia tuturor pieselor osoase, mai puţin zonele de inserţie a ligamentelor şi suprafaţa articulară a epifizelor, se găseşte periostul. Acesta este un ţesut conjunctiv format din două straturi:

- strat intern – este un ţesut conjunctiv bogat celularizat, celulele având un potenţial osteogenic asigurând creşterea în grosime a oaselor;
- strat extern – este un ţesut conjunctiv bogat în capilare sanguine şi are în principal rol de nutriţie a osului.

Fixarea periostului la os se face prin fibre de colagen (fibre ale lui Sharpey) care pătrund în profunzimea osului.

Toate cavităţile, canalele şi spaţiile din interiorul oaselor sunt tapetate de endoost care este similar ca şi structură cu foiţa internă a periostului.

Componentele ţesutului osos

a) Celulele ţesutului osos

În raport cu originea lor se descriu în ţesutul osos celule proprii şi celule migrate.

Celulele proprii ale ţesutului osos

1) Celula osteoprogenă(proosteoblastul)

Linia de celule osoase proprii se dezvoltă pe seama mezenchimului embrionar în care se diferenţiază o celulă bipotentă (celula osteoprogenă) pentru linia osoasă şi cea cartilaginoasă. Într-un mediu hipoxic celula se va diferenţia spre linia cartilaginoasă, pentru ca într-un mediu oxigenat să evolueze spre linia osoasă. Această celulă mai are şi capacitatea de a se divide realizând mitoze asimetrice, astfel încât există un anumit număr de celule osteoprogene cu rol de „sursă" de osteoblaste în perioada de creştere sau de reparare osoasă.

Celula osteoprogenă este localizată la nivelul endoostului şi a foiţei interne a periostului. Din punct de vedere morfologic este o celulă greu de diferenţiat în microscopie optică, ea având o talie medie, aspect fuziform, o citoplasmă palid eozinofilă şi un nucleu ovalar plasat central.

2) Celula bordantă

Această celulă are aceeaşi localizare ca şi celula osteoprogenă şi anume pe suprafaţa osului (endoost, periost foiţa internă). Se presupune a fi o celulă osteoblast inactivă, care realizează un strat izolant între mediul osos şi extraosos. Aceasta nu se divide ca celula osteoprogenă, dar în anumite condiţii este capabilă să producă matrice osoasă. În microscopie optică este greu de indentificat, ea fiind o celulă turtită sau fuziformă cu nucleu central şi citoplasmă eozinofilă.

3) Osteoblastul

Este celula ţesutului osos asemănătoare fibroblastului. Ea se găseşte pe suprafeţele osoase, la nivelul periostului şi endoostului, unde are o distribuţie caracteristică, epitelioidă (una lângă alta asemănător unui epiteliu). În microscopie optică apare ca o celulă prismatic înaltă cu o citoplasmă bazofilă şi un nucleu ovalar poziţionat excentric (fig. 100). Citoplasma celulei

Scanned with OKEN Scanner

Fig. 100 - Osteoblaste - os spongios, H.E. X 200

emite o serie de prelungiri scurte, stabilind joncțiuni de tip gap intercelulare. Este celula din țesutul osos care produce matrice extracelulară (componenta organică), precum și unii componenți ai matricei anorganice.

4) Osteocitul

Este celula proprie a țesutului osos fiind similar fibrocitului, care provine din maturarea osteoblastelor. Osteocitul este plasat în plină matrice osoasă (în



Fig. 101 - Celule bordante și osteocite în osteoplaste – os spongios, H.E. X 400

interiorul lamelelor osoase) într-o cavitate numită osteoplast (fig. 101). El nu se divide, fiecare osteoplast găzduind un singur osteocit. Osteoplastele comunică între ele prin mici ramificații asemănătoare unor „tunele" săpate în matricea osoasă mineralizată (fig. 102).



Fig. 102 - Osteoplaste – os șlif X 400

Osteocitele in vivo ocupă întreg spațiul osteoplastului, fiind o celulă care are o citoplasmă eozinofilă, un nucleu mic și hipercrom. Secundar tehnicilor de prelucrare histologică corpul celulei se retractă și ca urmare celula capătă un aspect stelat/mai neregulat. Osteocitul emite o serie de prelungiri citoplasmatice care urmează traiectul tunelelor din matricea osoasă venind în raport cu prelungirile citoplasmatice ale osteocitelor vecine cu care stabilesc joncțiuni de tip gap. Este astfel posibilă comunicarea intercelulară, trecerea apei, ionilor și a oxigenului de la o celulă la alta, deoarece matricea mineralizată nu permite acest lucru.

Osteocitele nu sunt celule complet inactive, ci au rolul de a menține echilibrul matricei extracelulare prin sinteză redusă de substanțe, dar și prin osteoliză osteocitică fenomen desfășurat sub influența parathormonului.

Celulele migrate ale țesutului osos

Osteoclastul este celula migrată a țesutului osos, fiind de fapt macrofagul

Scanned with OKEN Scanner

localizat la acest nivel. Celula provine din monocitele sanguine, care o dată ajunse în țesutul osos, sub influența micromediului local fuzionează între ele dând naștere unei celule multinucleate. În stare de activitate osteoclastul este localizat pe suprafața osoasă într-un mic golf sau escavație care este cunoscută sub denumirea de lacuna lui Howship. În stare de repaus osteoclastul este poziționat la distanță de lamela osoasă.

Morfologic se prezintă ca o celulă mare (100-150μm), multinucleată (având până la 50 de nuclei) și citoplasmă acidofilă. Ea apare ca o celulă polarizată atunci când este surprinsă în stare de activitate, în sensul că are nucleii plasați la polul opus zonei de atașare la suprafața lamelei osoase (fig. 103, 104).



Fig. 103 - Osteoclaste – H.E. X 200

Osteoclastele sunt celulele care asigură procesul de osteoliză osteoclastică (mediată de osteoblaste), care se materializează prin demineralizarea matricei osoase urmată de digestia ei cu ajutorul enzimelor lizozomale.

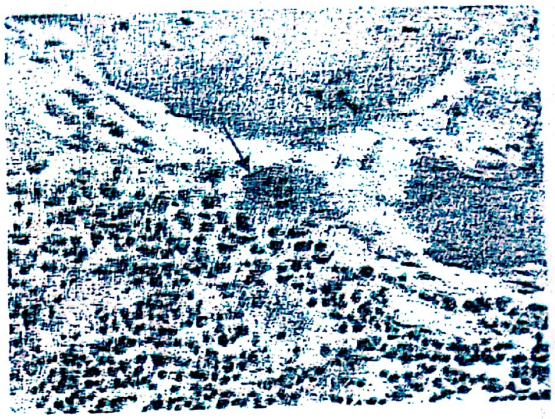

Fig. 104 - Osteoclast – H.E. X 400

b) Fibrele țesutului osos

Fibrele țesutului osos sunt reprezentate în principal de fibrele de colagen tip I. Ele sunt înglobate în matricea extracelulară osoasă nefibrilară, alcătuind împreună cu ea lamela osoasă. În interiorul unei lamele osoase fibrele de colagen sunt aranjate paralel între ele, dar au o dispoziție perpendiculară față de fibrele din lamelele osoase vecine. Alături de colagenul de tip I apar și mici cantități de colagen de tip V fin fibrilar.

c) Matricea osoasă

Substanța fundamentală a țesutului osos conține mai puțină apă comparativ cu țesutul cartilaginos și în mod clasic se consideră că ea are două componente: o componentă organică (care reprezintă cca. 33% din masa uscată a matricei osoase) și o componentă anorganică (care reprezintă cca. 66% din masa uscată a matricei osoase).

Componenta organică este reprezentată de glicozaminoglicani nesulfatați (acid hialuronic) și glicozaminoglicani sulfatați (keratansulfat, condroitinsulfat), proteoglicani și glicoproteine de adeziune (osteocalcina, osteonectina, osteopontina).

Scanned with OKEN Scanner

Componenta anorganică este reprezentată de săruri minerale dintre care predomină fosfatul tricalcic. Alte săruri prezente în matricea osoasă sunt: carbonatul, citratul, silicatul de calciu, cantități mici de săruri de magneziu, potasiu, sodiu toate acestea conferind duritate matricei.

Cu ajutorul acizilor (acid azotic, acid tricloracetic sau acid clorhidric) se poate obține o demineralizare a matricei osoase și prelucrarea ulterioară la parafină a țesutului osos ca un țesut moale. Pe preparatele histologice prelucrate prin includere la parafină și colorare cu H.E. matricea osoasă apare ca o masă intens eozinofilă, iar pe cele colorate P.A.S. ea este ușor pozitivă datorită prezenței în structura ei a glicozaminoglicanilor sulfatați.

Prin procesul de demineralizare a țesutului osos și includere la parafină alături de substanța fundamentală sunt conservate și deci posibil de examinat și fibrele sau celulele osoase.

Mai există posibilitatea examinării țesutului osos după ce acesta este supus unui proces de șlefuire pe suprafețe abrazive până când se obține o lamă foarte fină osoasă (os șlif), care se montează între lamă și lamelă și se examinează la microscop. În urma șlefuirii însă se pierd toate componentele celulare, iar pătrunderea aerului în cavitățile și spațiile osoase libere face ca acestea să aibă o tentă brun-neagră în microscopie optică.

Histoarhitectonia țesutului osos

În cursul dezvoltării țesutului osos apar mai multe aspecte microscopice care au determinat clasificarea lui în:

- țesut osos imatur (reticular) – este un os tranzitoriu care are multă matrice extracelulară (care este slab mineralizată), fibre de colagen cu o dispoziție neregulată și celule numeroase;
- țesut osos matur (lamelar) – înlocuiește țesutul osos imatur și se caracterizează printr-o matrice intens mineralizată, fibre de colagen cu o dispoziție ordonată în cadrul lamelei osoase și un număr mai mic de celule; la adult, osul de tip lamelar se prezintă sub două aspecte microscopice: os compact și os spongios.

Țesutul osos compact (osul haversian)

Osul de tip compact este alcătuit din unități cilindrice care sunt denumite sisteme haversiene (osteoane). Un osteon (sistem Havers) are un diametru de până la 1 mm și o lungime de câțiva centimetrii. Pe toată lungimea lui este străbătut de un canal central (canal Havers), care este tapetat de endoost și care conține un țesut conjunctivo-vascular. În jurul canalului Havers există 5-20 de lamele osoase concentrice (observabilă această dispoziție a lor mai ales pe secțiunile transversale prin osteon) (fig. 105).



Fig. 105 - Os compact - osteon în secțiune transversală, os slif X 100

Scanned with OKEN Scanner

În lamelele osoase există osteocite în osteoplaste, care comunică între ele şi cu canalele Havers, pentru ca celulele din lamela osoasă periferică să trimită prelungiri numai înspre osteonul din care face parte. Lamelele osoase mai conţin matrice osoasă mineralizată şi fibre de colagen paralele între ele şi aranjate perpendicular pe lamelele vecine.

Secundar procesului de remodelare osoasă între sistemele Havers rămân spaţii care conţin şi lamele incomplete suprapuse (sub formă de arc de cerc), care se numesc sisteme interhaversiene (sisteme interstiţiale). Limitarea numărului de lamele osoase în jurul unui canal central se face datorită posibilităţii limitate de difuzie a substanţelor nutritive şi a oxigenului de la canalul Havers spre lamelele osoase periferice.

Între canalele Havers apar canalele de conexiune (transversale) numite canale Volkmann (fig. 106). Acestea sunt tapetate de endoost, conţin ţesut conjunctivo-vascular şi se deschid în canalul medular, iar la exterior pe suprafaţa osoasă acoperită de periost.



Fig. 106 - Os compact - osteon în secţiune longitudinală, os slif X 40

Ele sunt uşor de observat pe secţiunile longitudinale prin osul compact (mai rar pe secţiunile transversale) şi au fost clasic descrise ca determinând apariţia pe secţiunile histologice a unor litere („H" sau „N") împreună cu canalele Havers pe care le uneşte.

Pe secţiunea longitudinală la nivelul unei diafize se observă la exterior periostul, iar sub acesta o serie de lamele osoase paralele între ele, care nu formează osteoane şi care sunt cunoscute sub denumirea de sistem circumferenţial extern. Aceste lamele osoase periferice conţin fibrele Sharpey de fixare a periostului la os. În mod similar în jurul canalului medular din mijlocul diafizei există sistemul circumferenţial intern. Între aceste sisteme circumferenţiale apar sistemele Havers şi cele interhaversiene.

Ţesutul osos spongios

Ţesutul osos spongios este mai simplu structurat fiind format din lamele osoase care se anastomozează între ele, numite trabecule osoase şi care delimitează între ele o serie de spaţii denumite areole (fig. 107).



Fig. 107 - Os spongios – H.E. X 40

Trabeculele osoase au frecvent aspect de arcuri de cerc şi sunt tapetate pe ambele feţe de endoost. Ele sunt formate din matrice osoasă mineralizată cu fibre de colagen (aranjate paralel între

Scanned with OKEN Scanner

ele şi care urmează direcţia trabeculului osos) şi celule (osteocite în osteoplaste). Osteocitele de la periferia trabeculului osos îşi trimit expansiunile citoplasmatice spre spaţiile areolare şi astfel prin intermediul canaliculilor săpaţi în matricea osoasă se asigură nutriţia osului. Spaţiile areolare conţin măduvă osoasă hematogenă. Cu vârsta măduva osoasă hematogenă este înlocuită cu măduvă galbenă şi ulterior măduvă fibroasă (cenuşie).

Osificarea

Osificarea este fenomenul biologic prin care se formează ţesut osos plecând de la alte ţesuturi (ţesut conjunctiv sau cartilaginos). Procesul de osificare pe „schelet" cartilaginos se numeşte osificare encondrală, iar cel pe model conjunctiv se numeşte osificare endoconjunctivă sau de membrană.

În osificarea endoconjunctivă matricea osoasă se va depune progresiv pe ţesutul conjunctiv preexistent, pe când în osificarea encondrală se produce „eliminarea" ţesutului cartilaginos hialin, care va fi înlocuit cu ţesut osos. În ambele tipuri de osificare se formează ţesut osos imatur, care ulterior va fi înlocuit cu ţesut osos matur (compact sau spongios). Formarea osului de tip imatur se numeşte proces de osificare primară, iar fenomenul de rezorbţie a osului primar şi de înlocuire cu os lamelar (matur) se numeşte osificare secundară.

1. Osificarea de membrană (endoconjunctivă, intramembranoasă)

Oasele plate, cum sunt oasele feţei, clavicula, oasele cutiei craniene se formează prin osificare de membrană. În mezenchimul embrionar în condiţiile unei vascularizaţii bogate (care asigură oxigenarea) se diferenţiază celulele proosteoblastice (progenitoare), iar din acestea osteoblastele care sunt capabile să producă şi să depună în toate direcţiile matrice osoasă formând spiculi sau trabecule foarte subţiri, cu o tentă intens eozinofilă. Acest proces are loc pe suprafaţa fibrelor conjuntive care joacă rolul traveelor de direcţie. Matricea osoasă este iniţial nemineralizată, ulterior la nivelul ei vor fi depuse sărurile de calciu, iar osteoblastele vor fi „sechestrate" în matrice (în osteoplaste) şi se vor transforma în osteocite. Apoi alte osteoblaste se depun pe suprafaţa lamelei osoase şi ciclul se repetă cu îngroşarea treptată a trabeculului osos. Aşa se formează un centru primar de



Fig. 108 - Osificarea de membrană – osificare subperiostică, H.E. X 200

osificare, cu apariţia în zona respectivă a mezenchimului a unui ţesut osos primar cu o organizare de tip spongios. Acest ţesut osos va creşte într-o manieră centrifugă, prin apariţia de noi trabecule care se vor anastomoza ulterior între ele, determinând formarea areolelor (fig. 108). În paralel cu desfăşurarea procesului de osificare în zonă apar şi osteoclastele care vor determina liză osoasă pe osul primar şi înlocuirea lui cu os de tip secundar (lamelar spongios). La

Scanned with OKEN Scanner

periferia zonei, osul primar spongios se va transforma în os compact generând tăbliile internă şi externă a viitorului os plat. Ţesutul conjunctiv restant, la periferia zonei de osificare, se va diferenţia în periost, care prin stratul său intern va asigura o creştere în grosime ulterioară a osului.

2. Osificarea encondrală

Este un proces care se desfăşoară pe scheletul cartilaginos embrionar cu structurarea oaselor lungi. În zona centrală a viitoarei diafize condrocitele cresc în volum (hipertrofie), cu inducerea secundară a subţierii matricei cartilaginoase dintre condroplaste. Ulterior, în aceste zone matricea cartilaginoasă se va mineraliza şi nu va mai permite difuzarea substanţelor nutritive la nivelul ei. În paralel are loc şi un proces de osificare de membrană la nivel periostal, cu formarea unui inel de ţesut osos care îmbracă diafiza încă de tip cartilaginos. Acest inel osos periferic, alături de matricea cartilaginoasă mineralizată determină blocarea difuziunii substanţelor nutritive şi ca urmare condrocitele hipertrofiate vor degenera. Secundar morţii condrocitelor o parte dintre foştelę spaţii condroplastice mari se vor transforma în lacune tot mai mari sub acţiunea osteoclastelor, cu structurarea centrală a viitorului canal medular al diafizei. Într-un punct al inelului osos periostal, sub acţiunea litică a osteoclastelor în interiorul diafizei cartilaginoase pătrund vase sanguine spre zona de degenerare condrocitară. Odată cu vasele sanguine sunt aduse şi celulele osteoprogene ce se vor diferenţia în osteoblaste şi care se vor depune pe suprafaţa traveelor de direcţie (benzile de matrice cartilaginoasă parţial mineralizate dintre condroplastele mărite de volum). Osteoblastele depun matrice osoasă ce ulterior va fi şi mineralizată, cu apariţia de trabecule osoase de os primar, care au ax central format din matrice cartilaginoasă mineralizată. Zona de matrice cartilaginoasă osificată are o tentă bazofilă, pe când zona de matrice osoasă propriu-zisă are o tentă acidofilă şi de aici aspectul pestriţ al primelor trabecule osoase formate. Osul primar va fi apoi remodelat sub activitatea osteoclastelor şi înlocuit de os lamelar. Centrii primari de osificare sunt cei care apar la nivelul diafizei, în zona ei mediană (aproximativ în luna a 3-a de viaţă intrauterină), iar cei de la nivelul epifizelor viitoarelor oase lungi se numesc centrii secundari de osificare. Aceştia din urmă induc apariţia osului de tip spongios la nivelul epifizelor cu păstrarea unei lame de ţesut cartilaginos la nivelul suprafeţei articulare şi la nivelul cartilagiilor de creştere.

Procesele intense de osificare din perioada embrionară au expresie şi în viaţa extrauterină sub forma *fenomenelor de creştere a oaselor*, dar la o scară mult redusă.

Creşterea în grosime a oaselor se face printr-un proces de osificare de membrană subperiostală cu intervenţia osteoblastelor din foiţa internă a periostului.

Creşterea în lungime a oaselor se face pe seama ţesutului cartilaginos (osificare encondrală) restant dintre diafiză şi epifiză. În microscopie optică în aceste teritorii sunt descrise clasic 6 regiuni distincte (fig. 109):

- zona de cartilagiu hialin normal – este situat la distanţă de zona de osificare propriu-zisă, fiind teritoriul restant pe seama căruia încep modificările caracteristice din celelalte zone (fig. 110);

Scanned with OKEN Scanner



Fig. 109 - Osificare encondrală – aspect general, H.E. X 40

Fig. 110 - Zona de cartilagiu hialin normal (de rezervă) – H.E. X 100

- zona de cartilagiu seriat - apare ca urmare a multiplicării condrocitelor, care se dispun în serii izogene axiale aranjate paralel de-a lungul axului lung al viitorului os (fig. 111);
- zona de cartilagiu hipertrofiat – este zona în care se remarcă o mărire de volum a condrocitelor din cadrul seriilor izogene cu subțierea secundară a matricei cartilaginoase, care se prezintă sub forma unor septuri fine; la nivelul matricei cartilaginoase încep și fenomenele de mineralizare, de aceeea această zonă se mai numește și zonă de calcifiere provizorie (fig. 112);
- zona de degenerare (zona de eroziune și vascularizație) – este caracterizată de degenerarea și



Fig. 111 - Zona de cartilagiu seriat (serii izogene axiale) – H.E. X 200



Fig. 112 - Zona de cartilagiu hipertrofiat – H.E. X 200

moartea condrocitelor hipertrofiate secundar mineralizării matricei cartilaginoase care devine nedifuzibilă pentru nutrienți; condrocitele degenerate lasă în urma lor libere spațiile condroplastice, în care vor pătrunde vase sanguine ce vor aduce cu ele și celulele osteoprogene care se vor transforma

Scanned with OKEN Scanner

în osteoblaste; osteoblastele se vor aşeza epitelioid, de o parte şi de alta a peretelui extern al condroplastelor (matricea cartilaginoasă mineralizată), care devin astfel traveele de direcţie; aici ele vor produce şi depune matrice osoasă (fig. 113);



Fig. 113 - Zona de eroziune şi vascularizaţie – H.E. X 200

- zona de osteoid – este zona în care apar primele lamele osoase de os primar cu miez format din matrice cartilaginoasă mineralizată şi peste care există matrice osoasă secretată

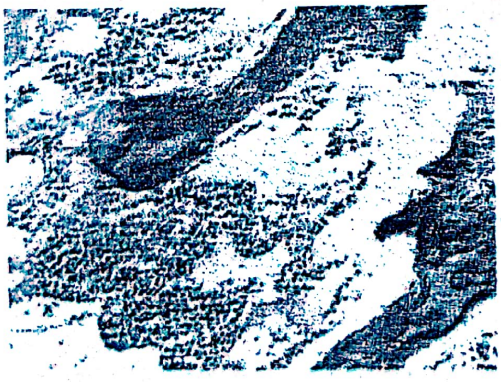

Fig. 114 - Zona de osteoid – H.E. X 100

de osteoblaste, ce este iniţial nemineralizată (fig. 114);

- zona de os – începe fenomenul de mineralizare a matricei osoase, cu formarea de lamele osoase care au în H.E. aspect pestriţ (zona centrală bazofilă de origine cartilaginoasă şi zona periferică acidofilă cu origine osoasă); pe suprafaţa lamelelor osoase se depune un alt strat de osteoblaste ce vor produce matrice, care apoi se va mineraliza şi ciclul se repetă cu îngroşarea progresivă a



Fig. 115 - Zona de os – H.E. X 100

lamelelor osoase (fig. 115); ulterior, sub acţiunea osteoclastelor, acest os primar format va fi transformat în os matur de tip compact.

După vărsta de 18-20 de ani rata de mitoză (sub influenţă hormonală) în aria cartilaginoasă a cartilagiilor de creştere scade brusc, iar zona de osificare se dezvoltă masiv, pentru ca în final procesul de creştere în lungine a oaselor să înceteze.

Scanned with OKEN Scanner

Capitolul 3

Țesutul muscular

Țesutul muscular este țesutul fundamental cu origine mezodermică, care este format din celule specializate numite miocite sau fibre musculare. El are ca proprietate principală contractilitatea, care se datorează prezenței în citoplasma celulelor a filamentelor contractile de actină și de miozină. Denumirea de „fibre musculare" este improprie și vine de la forma alungită a celulelor musculare.

În raport cu structura, ultrastructura și caracteristicile funcționale se descriu 3 tipuri de fibre musculare, respectiv țesuturi musculate:

- țesut muscular striat scheletic;
- țesut muscular cardiac;
- țesut muscular neted.

3.1. Țesutul muscular striat scheletic

Alcătuiește masa musculară atașată scheletului asigurând mișcările voluntare ale acestuia, precum și menținerea posturii corpului. Inervația lui este realizată de sistemul nervos somatic.

Fibre musculare striate se mai găsesc și la nivelul cavității orale, faringelui, în jumătatea superioară a esofagului, a sfincterelor externe, a laringelui și a mușchilor extrinseci ai globului ocular.

Țesutul muscular striat scheletic este alcătuit din celule multinucleate cu o formă cilindrică, un diametru de 10-100 µm și cu lungimi variate, care pot ajunge și la 25 de cm (fig. 116). Ele sunt celule cu capetele rotunjite în secțiune longitudinală și de formă rotund-poligonală în secțiunile transversale. În microscopie optică și colorație de rutină (H.E.), fibra musculară striată scheletală prezintă o citoplasmă (sarcoplasmă) acidofilă în care se observă mai mulți



Fig. 116 - Fibre musculare striate – secțiune longitudinală, limbă,H.E. X 100

nuclei bastoniformi/lenticulari, intenși bazofili și care în mod caracteristic sunt situați la periferia celulei, de o parte și de alta și la intervale regulate (fig. 117).



Fig. 117 - Fibre musculare striate – secțiune longitudinală, limbă, H.E. X 200

Peste membrana plasmatică (sarcolemă) se găsește o structură de tipul membranei bazale, numită lamina externă, bogată în fibre de reticulină. Între cele două membrane (sarcolemă și

Scanned with OKEN Scanner

lamina externă) se găsesc celulele satelit. Acestea sunt dificil de evidențiat în microscopie optică pe coloraţia H.E., fiind lipite pe faţa externă a membranei plasmatice. Ele sunt celule mici, turtite care au o cantitate mică de citoplasmă cu o tentă acidofilă. Acestea sunt de fapt miofibroblaste restante (fig. 118). Celulele satelit au capacitate de mitoză şi diferenţiere, prin care asigură creşterea şi regenerarea fibrelor musculare striate.

Fig. 118 - Celule satelit – fibre musculare striate, H.E. X 400

În secţiunile longitudinale caracteristica fibrelor musculare striate este aspectul de dublă striaţie (longitudinală şi transversală) a



Fig. 119 - Fibre musculare striate – striaţii transversale, H.E. X 400

citoplasmei, datorită prezenţei miofibrilelor contractile (fig. 119).

Miofibrilele sunt aranjate ordonat, paralel între ele, de la un capăt la altul al celulei şi apar în microscopie optică exprimate sub forma unei striaţii fine longitudinale. Fiecare miofibrilă este formată dintr-o alternanţă de benzi clare şi întunecate, toate prezente la acelaşi nivel în toate miofibrilele, fapt care conferă aspectul striat transversal al citoplasmei.

Pe secţiunile transversale fibrele musculare striate scheletale apar ca structuri rotund-poligonale (fig. 120), cu citoplasmă acidofilă şi cu număr variabil de nuclei periferici în raport cu nivelul secţiunii (fig. 121).

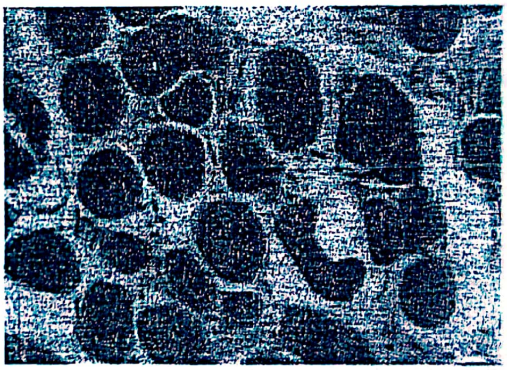

Fig. 120 - Fibre musculare striate – secţiune transversală, H.E. X 200

În citoplasmă se remarcă prezenţa miofibrilelor secţionate transversal sub forma unor puncte întunecate, grupate în mici arii dispersate în masa de sarcoplasmă, arii denumite câmpurile Cohnheim. Acest ultim aspect este astăzi recunoscut a fi un artefact de tehnică în microscopie optică şi unul structural, deoarece microscopia electronică nu a confirmat prezenţa de grupuri de miofibrile în secţiunile transverale.

Fibrele musculare striate sunt însoţite de un ţesut conjunctiv lax

Scanned with OKEN Scanner

(endomisium) bogat în fibre de reticulină şi capilare sanguine, care înconjoară fiecare fibră musculară în parte. Mai multe fibre musculare, grupate într-un



Fig. 121 - Fibre musculare striate – secţiune transversală, H.E. X 400

fascicul primar sunt acoperite de un ţesut conjunctiv numit perimisium (care asigură dispersia vaselor şi a nervilor), pentru ca la exterior muşchiul să fie tapetat de un ţesut conjunctiv dens semiordonat denumit epimisium. Legătura muşchi-tendon se face prin continuitatea foiţelor conjunctive ale muşchiului cu cele similare ale tendonului, fibrele musculare venind



Fig. 122 - Joncţiunea muşchi tendon – T.S. X 400

doar într-un raport de contiguitate cu fibrele de colagen ale tendonului (fig. 122).

3.2. Ţesutul muscular striat cardiac

Varietate de ţesut muscular ce intră în structura miocardului (tunica medie a inimii) şi a bazei venelor pulmonare, care prezintă trăsături ce îl aseamănă cu fibrele musculare striate scheletale (striaţiile longitudinale şi transversale), cât şi cu fibrele musculare netede (sunt celule uninucleate).

Clasic, ţesutul muscular cardiac a fost considerat un sinciţiu celular, dar microscopia electronică a demonstrat clar faptul că el este format din celule individualizate, mononucleate care prezintă joncţiuni intercelulare.

În secţiuni longitudinale celulele au o formă cilindrică, alungită, cu extremităţile bi- sau trifurcate şi care se organizează cap la cap sub formă de



Fig. 123 - Fibre musculare striate cardiace – secţiune longitudinală, H.E. X 200

coloane celulare într-o reţea plexiformă, în ochiurile reţelei găsindu-se un ţesut conjunctiv lax cu vase şi nervi (fig. 123). Citoplasma celulei este acidofilă, cu striaţiile duble caracteristice, iar nucleul

Scanned with OKEN Scanner

rotund-ovalar este situat central (fig. 124). Zonele de joncțiuni intercelulare sunt evidente pe secțiunile longitudinale sub forma unor zone (linii) dense eozinofilice în H.E. Aceste linii pot fi rectilinii sau cu aspect de linii frânte în



Fig. 124 - Fibre musculare striate cardiace – secțiune longitudinală, H.E. X 400

unghi drept și sunt cunoscute sub denumirea de discuri intercalare sau strii scalariforme (fig. 125).

Fig. 125 - Discuri intercalare – miocard, H.E. X 400

Ele sunt mai ușor de identificat în microscopie optică pe colorațiile cu hematoxilină ferică și sunt localizate numai la capetele fibrelor musculare striate cardiace (nu există joncțiuni intercelulare pe fețele laterale ale lor) (fig. 126).

Pe secțiunile transversale apar ca mase citoplasmatice cu o formă poligonală, ce prezintă sau nu nucleul situat central în raport cu nivelul secțiunii (fig. 127, 128, 129).

La nivelul fibrelor striate cardiace, cu vârsta, pot să apară în citoplasmă lipide sau pigment de uzură (lipofuscină)



Fig. 126 - Discuri intercalare – miocard. Hematoxilină ferică X 400

localizat perinuclear și cu aspect de granulații brune.



Fig. 127 - Fibre musculare striate cardiace – secțiune transversală, H.E. X 40

Scanned with OKEN Scanner

Fibrele musculare striate cardiace ventriculare sunt mai mari ca cele atriale.



Fig. 128 - Fibre musculare striate cardiace – secțiune transversală, H.E. X 200



Fig. 129 - Fibre musculare striate cardiace – secțiune transversală, H.E. X 400

3.3. Țesutul muscular neted

Fibra musculară netedă este o celulă mononucleată, cu o formă alungită sau fuziformă și care prezintă o zonă centrală mai bombată (unde se găsește și nucleul) și extremități efilate ce uneori pot fi bifurcate (fig. 130). Dimensiunile celulei variază de la 20µm la nivelul fibrelor musculare netede vasculare la 400-500µm lungime la nivelul uterului gestant. Citoplasma este omogenă, fără striații și cu o tentă acidofilă. Nucleul celulei este alungit, bastoniform, situat central (fig. 131). Uneori datorită tehnicilor de prelucrare histologică nucleul are forma unui tirbușon (aspect spiralat), fapt datorat contracției celulei în timpul fixării.



Fig. 130 - Fibre musculare netede – secțiune longitudinală, jejun, H.E. X 200

Ca particularitate, atunci când fibrele musculare netede se suprapun în cadrul păturilor musculare, ele vin întotdeauna cu capetele efilate peste porțiunea mai bombată (zona nucleului) a celulelor vecine.



Fig. 131 - Fibre musculare netede – secțiune longitudinală, H.E. X 400

Scanned with OKEN Scanner

Pe secţiune transversală celulele musculare netede apar sub forma unor structuri rotunde sau poligonale care prezintă diametre variabile în raport cu nivelul secţiunii (fig. 132). Citoplasma



Fig. 132 - Fibre musculare netede – secţiune transversală, esofag, H.E. X 200

celulelor este omogenă şi are un nucleu rotund situat central, dacă este surprins de planul secţiunii, putând exista şi imagini de celule anucleate (fig. 133).

Fig. 133 - Fibre musculare netede – secţiune transversală, H.E. X 400

În jurul fibrelor musculare netede se organizează o reţea de fibre de reticulină (care se evidenţiază prin tehnici speciale) şi o matrice glicoproteică, acestea fiind analoage endomisiumului de la nivelul fibrelor musculare striate scheletale.

Fibrele musculare netede au o largă răspândire în organism, ele putând să apară din punct de vedere histoarhitectonic sub mai multe forme:

- fibre musculare izolate – aşa cum se observă în stroma unor organe precum prostata (fig. 134), în centrul



Fig. 134 - Fibre musculare netede în stroma prostatei – H.E. X 200

vilozităţilor intestinale (muşchiul lui Brücke) (fig. 135) sau în ţesutul conjunctiv de la nivelul orbitei, scrotului, penisului şi a mamelonului;



Fig. 135 - Fibre musculare netede în corionul vilozităţii intestinale (muşchiul lui Brücke) - jejun, H.E. X 200

Scanned with OKEN Scanner

- fibre musculare grupate în fascicule subțiri – cum este mușchiul erector al firului de păr (fig. 136);

Fig. 136 - Fascicol de fibre musculare netede – mușchi erector al firului de păr, H.E. X 100

- fibre musculare aranjate în benzi inelare – ca mușchiul constrictor al pupilei;
- fibre musculare organizate în tunici (pături, straturi) cu o dispoziție variabilă:
  - fie circulară (concentrică) ca la nivelul mediei vaselor;
  - fie circulară și longitudinală ca în lungul tubului digestiv de la treimea medie a esofagului până la nivelul sfincterului anal intern (fig. 137), mai puțin stomacul unde apare și un strat intern oblic;
  - fie plexiform ca la nivelul vezicii urinare (fig. 138) sau miometrului (fig. 139).



Fig. 137 - Fibre musculare netede cu dispoziție în straturi - jejun, H.E. X 200

Fig. 138 - Fibre musculare netede cu organizare plexiformă – vezică urinară, H.E. X 100

Alte localizări ale fibrelor musculare netede: căile respiratorii, aparatul uro-genital, capsula splinei,



Fig. 139 - Fibre musculare netede cu organizare plexiformă – miometru, H.E. X 40

Scanned with OKEN Scanner

unele canale excretorii ale glandelor anexe ale tubului digestiv.

Criteriile principale de diferențiere în microscopie optică între mușchiul striat scheletal și mușchiul neted sunt:

- prezența striațiilor;
- numărul de nuclei;
- dimensiunea celulei (fibrei musculare) (fig. 140).

Fig. 140 - Țesut muscular striat și țesut muscular neted – treimea mijlocie a esofagului, H.E. X 400

Alte elemente contractile

- fibromioblastul – se aseamănă cu fibroblastul, dar are capacitate contractilă;
- pericitele – celule ale mezenchimului restant în strânsă legătură cu vase sanguine;
- celulele mioide – din tubii seminiferi;
- celulele mioepitelale – de la nivelul aparatului juxtaglomerular (arteriola aferentă a corpusculului renal);
- celulele din perinerv.

Scanned with OKEN Scanner

Capitolul 4

Țesutul nervos

Țesutul nervos este varietatea de țesut fundamental înalt specializat care are ca proprietăți fundamentale excitabilitatea, conductibilitatea și comunicarea intercelulară prin intermediul unor joncțiuni specializate, denumite sinapse.

Din punct de vedere morfologic în structura țesutului nervos intră 2 categorii mari de celule: neuronii și celulele de susținere (nevrogliile).

4.1. Componentele țesutului nervos

Neuronul

Neuronul este unitatea morfo-funcțională a țesutului nervos. El este o celulă fără capacitate de mitoză, cu excepția celulelor receptoare de la nivelul mucoasei olfactive, care se regenerează pe seama celulelor bazale nediferențiate.

Clasificarea neuronilor

Se cunosc mai multe criterii de clasificare a neuronilor:

a) *după numărul de prelungiri*:
- neuroni unipolari – au o singură prelungire de tip dentritic și sunt reprezentați de neuronii din perioada embrionară sau de către celulele amacrine din retină;
- neuroni bipolari – au două prelungiri (o dendrită și un axon), iar ca exemple sunt neuronii de asociație din retină, neuronii receptori din mucoasa olfactivă și de cei din ganglionii vestibulari și cohleari;
- neuronii pseudounipolari – au o prelungire unică, care după un traiect scurt se bifurcă în unghi drept; ei apar în ganglionii cerebrospinali (fig. 141);



Fig. 141 - Neuroni pseudounipolari – ganglion cerebro-spinal, T.S. X 200

- neuronii multipolari – majoritatea neuronilor sunt de acest tip; ei prezintă numeroase dendrite și un axon (fig. 142);



Fig. 142 - Neuron multipolar – scoarță cerebrală, impregnație argentică X 400

b) *după forma corpului neuronului* pe preparatele microscopice de rutină:
- neuroni sferici;
- neuroni fuziformi;
- neuroni stelați (fig. 143);
- neuroni piramidali;

Scanned with OKEN Scanner

Fig. 143 - Neuron multipolar (stelat)– măduva spinării, H.E. X 400

c) după lungimea axonului
- neuroni tip Golgi I – au un axon lung până la 1m şi sunt reprezentaţi de neuronii motori din SNC;
- neuroni tip Golgi II – au axoni scurţi, aceştia fiind neuroni de asociaţie;

d) după organizarea dendritelor
- neuroni izodendritici – au o organizare spaţială (în toate direcţiile) a dendritelor;
- neuroni alodendritici – au o organizare simetrică a dendritelor;
- neuroni idiodendritici – au o organizare particulară a dendritelor (cum apare la celula Purkinje din cerebel) (fig. 144);



Fig. 144 - Celulă Purkinje – cerebel, H.E. X 100

e) după criteriul funcţional
- neuroni motori;
- neuroni senzitivi;
- neuroni de asociaţie (neuroni intercalari);
- neuroni secretori;

f) după apartenenţa la sistemul nervos
- neuroni somatici;
- neuroni autonomi.

Din punct de vedere structural neuronul este format dintr-un corp celular şi prelungiri (cilindrax).

A) Corpul neuronului (pericarion, soma) are dimensiuni şi forme variate, o citoplasmă bazofilă care conţine un nucleu unic situat central (excepţie fac neuronii din ganglionii autonomi care sunt binucleaţi). Nucleul este rotund, hipocrom, cu 1-2 nucleoli evidenţi, acest aspect microscopic determinând compararea lui în histologia clasică cu „ochiul de bufniţă".

În citoplasma corpului celular pot exista o serie de incluzii evidente şi-n microscopie optică, precum: incluzii lipidice (reflecă un metabolism anormal), incluzii de lipofuscină (de culoare galben-brună), de melanină (pigment negru), de glicogen, de fier.

Ultrastructural, neuronii conţin în citoplasmă organite celulare „comune" şi organite denumite în mod clasic „specifice neuronului" (neurofibrilele şi corpii Nissl). Corpii Nissl (substanţa tigroidă) pot fi observaţi în MO prin colorarea secţiunilor nervoase cu albastru de toluidină, când în citoplasma neuronilor apar o serie de formaţiuni granulare cu o tentă bazofilă, de formă şi mărimi variate (fig. 145, 146). Acestea sunt prezente şi în citoplasma dendritelor, fiind absente la nivelul conului de emergenţă a axonului şi pe toată lungimea acestuia. Microscopia electronică a demonstrat faptul că

Scanned with OKEN Scanner

substanța tigroidă nu este un organit specific neuronului, ci numai o formă

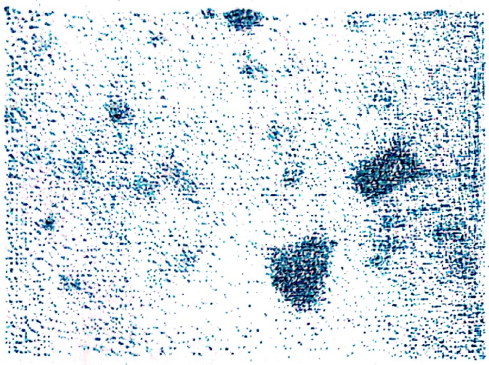

Fig. 145 - Corpii Nissl – neuron multipolar, albastru de toluidină X 400

particulară de organizare a RER la acest nivel.



Fig. 146 - Corpii Nissl – neuron multipolar, albastru de toluidină X 400

Neurofibrilele pot fi evidențiate în MO pe preparatele histologice colorate cu săruri metalice (argint, aur, osmiu). Ele apar sub forma unor structuri citoplasmatice fibrilare, de culoare maro-negru aranjate într-o rețea care ocolește nucleul în pericarion și ordonat (paralele între ele) în prelungiri (dendrite și axoni). Microscopia electronică a demonstrat că și aceste structuri nu sunt organite specifice neuronului, ci doar elemente de citoschelet (microtubuli, filamente intermediare și microfilamente de actină) comune oricărei alte celule. Neurofibrilele din microscopie optică sunt deci o conglomerare artefactuală a unor elemente de citoschelet, care au capacitatea de a lega sărurile metalice.

B) Prelungirile neuronului

Prelungirile neuronului (denumite generic și cilindrax) sunt de două tipuri:

- prelungiri aferente numite și dendrite – acestea sunt adesea multiple, scurte și ramificate; ele au rolul de a transmite impulsul nervos de la periferie la corpul celular neuronal;
- prelungiri eferente numite și axoni – sunt prelungiri unice, lungi care la capăt realizează o arborezație numită telodendron la nivelul căreia se realizează sinapsele; axonii au rolul de conduce impulsul nervos de la corpul celular neuronal la sinapse.

Dendritele se ramifică intens, iar prin bifurcații repetate diametrul lor scade progresiv. Pe suprafața lor prin colorații cu săruri metalice se evidențiază mici structuri denumite „spini dendritici" care sunt considerate a fi expresia morfologică a sinapselor.

Axonul are o lungime variabilă de la câțiva milimetri la 1 m. El are diametrul egal pe toată lungimea sa, având aspectul unei structuri cilindrice. Membrana plasmatică a axonului se numește și axolemă, citoplasma lui axoplasmă, iar zona de inserție a axonului este denumită con de emergență. În conul de emergență și axoplasmă nu găsim corpii Nissl, dar există elemente de citoschelet (neurofibrile). În lungul axonului pot să apară și ramificații laterale ale acestuia. Porțiunea terminală a axonului se

Scanned with OKEN Scanner

ramifică realizând telodendronul, iar extremitatea fiecărei ramificații are la capăt câte o porțiune mai dilatată numită butonul terminal, care intră în structura sinapselor.

Nevrogliile (celulele gliale)

Nevrogliile sunt celule localizate în raport intim cu neuronii, ele fiind din punct de vedere numeric de până la de 10 ori mai numeroase ca aceştia. Celulele gliale sunt reprezentate în sistemul nervos central de: către macroglii, microglii, celulele ependimare, iar în sistemul nervos periferic de celulele Schwann şi celulele satelit din ganglionii nervoşi.

Nevrogliile au o origine ectodermică, mai puțin microgliile care aparțin sistemului fagocitar mononuclear.

Nevrogliile prezente în sistemul nervos central

Macrogliile cuprind la rândul lor astrocitele şi oligodendrocitele.

1) Astrocitele sunt cele mai mari celule gliale. Ele au o formă stelată, deoarece emit o multitudine de prelungiri citoplasmatice în toate direcțiile, care sunt şi ramificate. Pot fi evidențiate în MO prin tehnici de impregnare cu săruri metalice sau prin imunohistochimie (cu Ac anti-proteină gliofibrilară acidă).

Sunt descrise două tipuri de astrocite: astrocitul protoplasmatic şi astrocitul fibros. Astrocitul protoplasmatic se găseşte în special în substanța cenuşie a SNC. El este o celulă cu prelungiri citoplasmatice nu foarte lungi, dar extrem de ramificate (fig. 147, 148).

Astrocitul fibros apare localizat mai ales în substanța albă a SNC. El este o celulă cu un corp celular mai mic, dar cu prelungiri citoplasmatice lungi, subțiri şi mai puțin ramificate decât ale astrocitului protoplasmatic. Acest aspect



Fig. 147 - Astrocit protoplasmatic – scoarță cerebrală, impregnație argentică X 400



Fig. 148 - Astrocit protoplasmatic – scoarță cerebrală, impregnație argentică X 400

microscopic a determinat compararea lui în histologia clasică cu „un păianjen" (fig. 149).

Astrocitele au rolul de: suport pentru neuroni, izolator electric, realizează bariera hemato-encefalică, rol în menținerea homeostaziei locale, în cicatrizare.

Scanned with OKEN Scanner

Fig. 149 - Astrocit fibros – scoarță cerebrală, impregnație argentică X 400

2)Oligodendrocitele sunt celule prezente în SNC. Celula, comparativ cu astrocitul, are un corp celular mai mic și prelungiri citoplasmatice mai puține, mai subțiri și cu ramificații mai rare. Nucleul celulei este unic, rotund sau ovalar și cu nucleol evident.

Oligodendrocitul este celula care produce teaca de mielină în SNC. Fiecare prelungire citoplasmatică a celulei generează câte un segment internodal pe o singură fibră nervoasă sau pe fibre diferite, astfel încât fenomenul de rotație în jurul fibrelor nervoase cum apare în cazul celulelor Schwann nu este posibil.

Microgliile sunt celule migrate în SNC, ele făcând parte din sistemul mononuclear fagocitar, fiind de fapt macrofagele țesutului nervos. Ele se găsesc mai ales în substanța cenușie. În microscopie optică apar ca celule mici, cu o citoplasmă redusă cantitativ și cu un nucleu ușor alungit, hipercrom. Prelungirile citoplasmatice sunt scurte și neregulate (fig. 150).

Aceste celule au rolul de a elimina prin fagocitoză resturile celulare rezultate din procesele fiziologice și patologice, ele fiind în același tip și celule prezentatoare de antigen.

Fig. 150 - Microglie – scoarță cerebrală, impregnație argentică X 400

Celulele ependimare formează un „epiteliu" simplu cubico-prismatic, care tapetează în interior toate cavitățile din SNC (ventriculii, canalul central al măduvei spinării). Celulele au la polul apical cili, iar la polul bazal prezintă numeroase invaginații care stabilesc contacte cu prelungirile astrocitelor. În ventriculii cerebrali celulele ependimare se transformă morfologic și participă la



Fig. 151 - Celule ependimare – plexurile coroide, H.E. X 100

Scanned with OKEN Scanner

realizarea plexurilor coroide, care sunt responsabile de elaborarea LCR (fig. 151, 152).



Fig. 152 - Celule ependimare – plexurile coroide, H.E. X 400

Nevrogliile prezente în sistemul nervos periferic

Acestea sunt reprezentate de către celulele Schwann şi celulele satelit.

Celulele Schwann au origine în crestele neurale. Ele sunt celule aplatizate cu un nucleu alungit, fuziform, o membrană plasmatică peste care apare un înveliş de tipul unei membrane bazale şi o citoplasmă redusă cantitativ (fig. 153). Ele sunt situate în lungul fibrelor nervoase, fără a stabili joncţiuni cu alte celule Schwann (celulele doar se interdigitează). Fiecare celulă Schwann găzduieşte într-o depresiune a citoplasmei sale o prelungire nervoasă, mai frecvent un axon. Ea realizează teaca Schwann din jurul fibrelor nervoase şi participă la structurarea tecii de mielină (fiind celula care produce



Fig. 153 - Celule Schwann – nerv periferic, H.E. X 400

mielina în sistemul nervos periferic), respectiv a unui segment al acesteia situat între două noduri Ranvier.

Celulele satelit (celule capsulare) sunt



Fig. 154 - Celule satelit – ganglion nervos, T.S. X 400

celule cubice care „îmbracă" corpul neuronal prezent în ganglionii nervoşi, având rol similar astrocitelor din sistemul nervos central (vezi Ganglionii nervoşi) (fig. 154).

Scanned with OKEN Scanner

4.2. Sistemul nervos central

Sistemul nervos central este alcătuit din măduva spinării (situată în canalul rahidian) şi din encefal (creier) care este localizat în interiorul cutiei craniene. Din punct de vedere anatomic creierul este format din trunchi cerebral, cerebel, diencefal şi emisferele cerebrale.

La nivelul sistemului nervos central există o histoarhitectonie particulară rezultată din organizarea specială a corpurilor neuronilor şi a prelungirilor acestora, fapt care permite identificarea a două zone cu aspect macroscopic diferit:

- substanţa cenuşie – este zona mai închisă la culoare (mai puţină mielină) şi în care microscopic se remarcă prezenţa corpilor neuronali, a dendritelor, a unor axoni fără teacă de mielină (axoni amielinizaţi) alături de celule gliale;
- substanţa albă – sunt zonele mai deschise la culoare în care se identifică în microscopie optică prelungirile neuronale (axonii) mielinizate, grupate în fascicule şi aflate în asociaţie cu celule gliale.

Măduva spinării

Măduva spinării este localizată în canalul rahidian şi prezintă din punct de vedere anatomic 31 de segmente. În secţiune transversală ea are o formă ovalară şi prezintă un şanţ median anterior mai adânc şi altul median posterior mai puţin adânc.

Histoarhitectonic, la nivelul măduvei spinării substanţa albă este situată la periferie în timp ce substanţa cenuşie este localizată central şi are forma literei H sau de fluture (fig. 155, 156).

Substanţa cenuşie prezintă două prelungiri anterioare şi două posterioare denumite coarne anterioare şi respectiv posterioare. Coarnele anterioare sunt mai scurte şi mai groase comparativ cu cele posterioare. La nivelul segmentelor medulare toracale şi a primelor segmente lombare, între cornul anterior şi cel posterior de o parte a măduvei există şi cornul lateral.

Corpul fluturelui sau bara transversală a literie H este cunoscută sub denumirea de comisură cenuşie. La nivelul ei se găseşte canalul ependimar (canal central), ce este tapetat de celule ependimare şi care conţine lichid cefalo-rahidian.

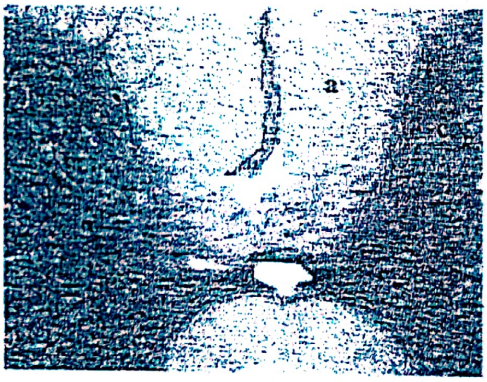

Fig. 155 - Măduva spinării – substanţă albă (a.) şi substanţă cenuşie (c.), impregnaţie argentică X 40

Din punct de vedere morfologic substanţa cenuşie a măduvei spinării este alcătuită din neuroni multipolari în asociaţie cu celule gliale şi fibre nervoase amielinizate.

La nivelul coarnelor anterioare se găsesc corpurile celulare ale:

- neuronilor motori mari (neuroni α), care realizează sinapse cu axonii neuronilor din ganglionii spinali şi

Scanned with OKEN Scanner

cu prelungirile celulelor piramidale din ariile motorii ale scoarței cerebrale;

Fig. 156 - Măduva spinării – substanță albă și substanță cenușie, H.E.X 40

- neuronilor motori mici (neuroni γ) care realizează inervarea fusurilor neuro-musculare;
- neuronilor de asociație (fig. 157, 158).



Fig. 157 - Măduva spinării – neuroni multipolari din substanța cenușie, H.E. X 100

La nivelul coarnelor posterioare se găsesc corpurile celulare ale neuronilor senzitivi (legați de sensibilitatea interoceptivă, proprioceptivă, exteroceptivă) și neuroni de asociație.

Coarnele laterale medulare conțin corpurile celulare ale neuronilor autonomi (neuroni eferenți simpatici preganglionari) la care ajung colaterale ale axonilor neuronilor senzitivi interoceptori din ganglionii spinali.

Fig. 158 - Mădva spinării – neuroni multipolari, H.E. X 400

Substanța albă a măduvei spinării este formată din punct de vedere structural din axoni mielinizați, organizați în fascicule cu traiect ascendent sau descendent și din axoni amielinizați în asociație cu celule gliale.

Trunchiul cerebral

Trunchiul cerebral este alcătuit din punct de vedere anatomic din bulb, punte și mezencefal. El este situat între măduva spinării și diencefal și este legat de cerebel prin pedunculii cerebeloși.

Substanța cenușie a trunchiului cerebral este formată din nuclei motori, senzitivi și vegetativi la care se asociază o serie de nuclei „proprii" ai trunchiului cerebral, care nu au corespondent în substanța cenușie a măduvei spinării. Aceștia sunt reprezentați de către: nucleii Goll și Burdach, nucleii olivari, nucleii substanței reticulate în bulb, de nucleii pontini, respiratori și cardiaci în

Scanned with OKEN Scanner

punte şi de nucleul roşu, substanţa neagră şi colicului cvadrigemeni.

Aspecte histologice particulare se observă la nivelul nucleului roşu şi a substanţei negre.

Nucleul roşu a primit denumirea după aspectul său macroscopic pe preparatele proaspete. Acest aspect se datorează în parte vascularizaţiei bogate a acestei zone, dar şi prezenţei unui pigment feric în citoplasma celulelor neuronale. Din punct de vedere morfologic nucleului roşu i se decriu două zone diferite: zona parvocelulară (cu neuroni multipolari de talie medie şi celule gliale) şi zona magnocelulară (cu un număr mic de neuroni multipolari de talie mare – la om se crede că sunt mai puţin de 200 de neuroni în această zonă).

Substanţa neagră a fost denumită astfel datorită culorii sale macroscopice mai închise. Acest aspect este rezultatul prezenţei unei cantităţi mari de pigment melanic în unii neuroni localizaţi în acest teritoriu. Din punct de vedere histologic şi funcţional, substanţa neagră este structurată în două zone: pars compacta şi pars reticulata.

În ariile de pars compacta microscopic se identifică un număr mai mare de neuroni multipolari de talie medie, care conţin cantităţi mari de melanină în citoplasmă, pentru ca în zona de pars reticulata să existe mai puţini neuroni, care au o talie mai mare şi cu cantităţi mici/absente de melanină în citoplasmă.

Substanţa albă a trunchiului cerebral este formată din fascicule nervoase ascendente sau descendente alături de celule gliale.

Cerebelul

Cerebelul, din punct de vedere anatomic, este format din două emisfere cerebeloase legate între ele prin vermis. De asemenea, prin cele 3 perechi de pedunculi cerebeloşi (inferiori, mijlocii şi superiori) cerebelul este legat de trunchiul cerebral.

Histoarhitectonic cerebelul prezintă substanţa albă localizată central şi substanţa cenuşie la exteriorul acesteia, ea fiind cunoscută şi sub denumirea de cortex cerebelos. Suprafaţa cerebelului, similar cu cea a emisferelor cerebrale, este neregulată deoarece este brăzdată de şanţuri multiple care delimitează lobulii cerebeloşi.



Fig. 159 - Cerebel – H.E. X 40

Pe preparatele microscopice la nivelul *cortexului cerebelului* se remarcă o succesiune de trei straturi celulare, pornind de la exterior spre interior acestea fiind: stratul molecular extern, stratul celulelor Purkinje şi stratul granular intern (fig. 159).

Structural, cortexul cerebelos este format din 5 tipuri de neuroni în asociaţie cu celule gliale şi vase sanguine. Tot la nivelul cortexului cerebelos ajung fibrele musciforme şi fibrele agăţătoare, care sunt fibre nervoase cu origine în substanţa albă a trunchiului cerebral sau a măduvei spinării.

Scanned with OKEN Scanner

Cele 5 tipuri de neuroni prezenți la nivelul cortexului cerebelos sunt: celulele granulare, celulele stelate, celulele Golgi, celulele Purkinje și celulele „în coșuleț".

Celulele granulare sunt localizate în principal în stratul granular intern a cortexului cerebelos. Ele sunt neuroni multipolari de talie mică, cu un nucleu rotund și o citoplasmă redusă cantitativ. Dendritele acestor celule realizează sinapse cu axonii celulelor Golgi și cu terminațiile fibrelor musciforme, ducând la formarea unor complexe sinaptice numite glomeruli cerebeloși. Axonii celulelor granulare sunt lungi și pătrund în stratul molecular extern unde se bifurcă și realizează sinapse cu dendrite ale celulelor Purkinje și Golgi sau cu corpurile celulare ale celulelor stelate și celulelor „in coșuleț".

Celulele Golgi sunt neuroni multipolari de talie mai mare, care sunt localizați în stratul granular în vecinătatea stratului celulelor Purkinje. Dendritele lor realizează sinapse cu fibrele agățătoare și cele musciforme, precum și cu colateralele axonale ale celulelor Purkinje. Axonii celulelor Golgi sunt scurți și se ramifică intens după un traiect scurt intrând în structura glomerulilor cerebeloși. Celulele Golgi sunt neuroni de asociație inhibitori GABA-ergici.

Celulele stelate sunt localizate superficial la nivelul stratului molecular extern. Ei sunt neuroni multipolari care realizează sinapse cu colaterale axonale recurente ale celuleor Purkinje. Celulele stelate sunt celule de asociație inhibitorii.

Celulele „în coșuleț" - sunt localizate în zona mai profundă a stratului molecular extern. Ei sunt neuroni care realizează sinapse cu celulele Purkinje, fibrele agățătoare și cele musciforme. Denumirea lor vine de la aspectul ramificațiilor axonale ale acestora în jurul propriilor lor corpuri celulare. Se consideră, conform cu datele din literatura de specialitate, că cca. 70 de celule Purkinje ar realiza sinapse cu terminațiile axonale ale unei singure celule „în coșuleț".

Celulele Purkinje sunt neuroni aranjați într-un singur strat, ele formând stratul celulelor Purkinje a cortexului cerebelos. Acestea sunt ușor de identificat pe preparatele microscopice datorită formei lor caracteristice (comparabilă cu o „pară"). La polul apical al celulei se desprind 1-2 prelungiri denditrice primare care ulterior se ramifică intens. Aceste celule stabilesc sinapse cu celulele stelate, celulele „în coșuleț" și cu colateralele axonale recurente ale altor celulelor Purkinje.

Celulele nondendritice sau celulele „în perie" sunt celule descrise mai recent, ele fiind localizate la nivelul stratului granular intern. Datele existente până în prezent nu sunt complete, dar se știe cu certitudine că aceste celule stabilesc sinapse cu fibrele musciforme și că dau reacție pozitivă față de AC anti-calretinină.

Celulele gliale ale cortexului cerebelos sunt reprezentate de către astrocite (protoplasmatice și fibroase), oligodendrocite (mai frecvente în stratul granular), de microglii (localizate mai ales în stratul molecular), celulele Fananas (microglia penată) și de celulele Bergmann (celulele gliale epiteliale).

Organizarea straturilor cortexului cerebelos

Cortexul cerebelos prezintă 3 straturi celulare identificabile microscopic:

- stratul molecular extern – acesta este format dintr-un număr mic de neuroni

Scanned with OKEN Scanner

(neuroni de asociație multipolari, celule stelate și celule „în coșuleț") (fig. 160);
- stratul celulelor Purkinje – format dintr-un singur rând de celule Purkinje (fig. 161);



Fig. 160 - Strat granular (g.), stratul celulelor Purkinje (p.), strat molecular (m.) – cerebel, H.E. X 100

- stratul granular intern - este un strat intens celularizat fiind format din celule Golgi, celule granulare și celule „în perie".



Fig. 161 - Celule Purkinje – cerebel, H.E. X 400

Substanța albă a cerebelului este alcătuită din fascicule nervoase cu traiect aferent (precum fasciculele vestibulo-cerebeloase sau spino-cerebeloase) și din fascicule nervoase cu traiect eferent (axonii celulelor Purkinje, care intră în structura tracturilor descendente cerebro-vestibulare și axonii neuronilor din nucleii cerebeloși).

Nucleii cerebeloși, în număr de patru perechi, sunt mase de substanță cenușie situate în profunzimea substanței albe. În MO în aceste teritorii se observă prezența de neuroni multipolari de talie diferită și cu prelungiri nervoase lungi.

Emisferele cerebrale

Din punct de vedere histoarhitectonic la nivelul emisferelor cerebrale substanța cenușie se află la periferie, formând cortexul cerebral, în timp de substanța albă este localizată la interior. Ca și în cazul cerebelului, la nivelul emisferelor cerebrale există mase de substanță cenușie localizate în plină substanță albă, zonele respective fiind denumite nucleii (ganglionii) bazali sau corpii striați.

Substanța cenușie (scoarța cerebrală)

Are o formă neregulată, ea prezentând o serie de proeminențe denumite girusuri în alternanță cu șanțuri (înfundări) cunoscute sub denumirea de sulcusuri.

Din punct de vedere morfologic, cortexul cerebral este format din neuroni, celule gliale, fibre și vase sanguine (fig. 162).

Neuronii scoarței cerebrale

La nivelul scoarței cerebrale se descriu trei categorii de celule neuronale: celule piramidale, celule nepiramidale (stelate) spinoase și celule nepiramidale nespinoase (fig. 163, 164).

Celulele piramidale se găsesc la nivelul stratului piramidal extern și respectiv al stratului piramidal intern al cortexului cerebral. Ele sunt celule cu o formă

Scanned with OKEN Scanner

triunghiulară, de talie diferită (de la 15µm - 100µm) (fig. 165). Cei mai mari neuroni piramidali sunt cunoscuţi şi sub denumirea de neuronii lui Betz.



Fig. 162 - Scoarţă cerebrală – neuroni, impregnaţie argentică X 40

Celulele piramidale prezintă o prelungire dendritică, care se ramifică progresiv pe măsură ce se apropie de stratul molecular al cortexului cerebral (stratul cel mai superficial) şi o prelungire axonală care părăseşte substanţa cenuşie corticală pentru a pătrunde în substanţa albă. Unii axoni ai celulelor piramidale sunt mai scurţi, şi



Fig. 163 - Scoarţă cerebrală – neuroni, H.E. X 200

după un parcurs nu prea lung prin substanţa albă se reântorc la nivelul scoarţei cerebrale pentru a forma fibrele de asociaţie. Alte celule piramidale prezintă axonii mai lungi care se termină la nivelul nucleilor bazali, în talamus sau în măduva spinării. Aceşti ultimi neuroni piramidali sunt denumiţi neuroni de proiecţie, iar axonii lor formează aşa numitele fibre de proiecţie.

Celelele nepiramidale (stelate) spinoase

Celulele nepiramidale spinoase sunt numite şi celule granulare. Ele sunt cele mai frecvente celule ale scoarţei cerebrale şi sunt localizate la nivelul stratului granular intern cortical. În stratul multiform al scoarţei cerebrale se găseşte o formă particulară a celulei nepiramidale stelate spinoase, numită celula Martinotti.



Fig. 164 - Scoarţă cerebrală – neuroni, H.E. X 400

Această celulă prezintă dendrite care se ramifică puţin şi o prelungire axonală care realizează sinapse la nivelul stratului molecular şi, mai rar, în stratul piramidal extern.

Celulele nepiramidale nespinoase

Acestea alcătuiesc un grup de celule care prezintă forme diferite, ele fiind reprezentate de către: celulele „în coşuleţ", celulele „în candelabru",

Scanned with OKEN Scanner

celulele „în buchet dublu", celulele neurogliaforme, celulele bipolare. Ele sunt neuroni de asociație a căror axoni rămân la nivelul scoarței cerebrale și a căror ramificații prezintă o dispoziție orizontală (cum o au celule „în coșuleț"), verticală (cum apare la nivelul celulele „în candelabru", celulele „în buchet dublu", celulele bipolare) sau radiară (celulele neurogliaformă).

Din punct de vedere histoarhitectonic la nivelul scoarței cerebrale se descriu *6 straturi celulare* (fără ca acestea să fie riguros delimitate între ele):

1. stratul molecular este stratul cel mai extern al scoarței cerebrale, el fiind localizat sub pia mater; el este un strat slab celularizat, fiind format în principal din fibre cu origine în straturile mai profunde, care sunt dispuse paralel cu suprafața emisferelor cerebrale; acestora se asociază corpurile celulare ale neuronilor nepiramidali, celulelor nespinoase și celule gliale;

2. stratul granular extern este unul bogat celularizat, el fiind format din corpurile celulelor piramidale, celulelor nepiramidale (mai ales celulele stelate nespinoase) în asociație cu celule gliale;

3. stratul piramidal extern este de asemenea un strat bogat celularizat, la nivelul lui fiind localizate corpurile neuronilor piramidali, nepiramidali la care se asociază celule gliale;

4. stratul granular intern este un strat subțire, cu o densitate celulară mare și în care se găsesc celule nepiramidale, celule gliale și un număr mic de celule piramidale;

5. stratul piramidal intern este stratul cu cea mai mică densitate celulară de la nivelul scoarței cerebrale; el este format din celule piramidale de talie mare (celulele Betz) alături de celule gliale;

6. stratul multiform (fuziform) este alcătuit din corpuri neuronale cu forme diferite, celule piramidale, celule nepiramidale și celule gliale; el se află în vecinătatea substanței albe a emisferelor cerebrale, fără să existe o delimitare netă față de aceasta.

Substanța albă a emisferelor cerebrale este formată din prelungirile axonale mielinizate alături de celule gliale (fig. 166). Prelungirile nervoase sunt de mai multe tipuri: fibre de asociație (care leagă teritorii la nivelul aceleași emisfere), fibre comisurale (care stabilesc legături între cele două emisfere cerebrale) și fibre de proiecție



Fig. 165 - Neuroni și celule gliale – scoarță cerebrală, X 200

Fig. 166 - Substanța albă – emisferele cerebrale, H.E. X 100

Scanned with OKEN Scanner

(care realizează conexiuni cu centrii inferiori).

Ganglionii bazali

Din punct de vedere anatomic ganglionii bazali sunt reprezentați de către nucleul caudat și nucleul lenticular, ultimul fiind format din putamen și globus pallidus.

În raport cu aspectul morfologic ganglionii bazali sunt formați din: complexul putamo-caudat (striatum sau neostriatum) și globus pallidus (pallidum sau paleostriatum).

Microscopic, striatum este format în principal din neuroni multipolari de talie mică, care apar grupați într-o arie, în mijlocul căreia există câteva celule neuronale de dimensiuni mai mari (celulele Hunt), alături de celule gliale.

Pallidum are un aspect microscopic mai omogen și este mult mai slab celularizat comparativ cu striatum. El este alcătuit doar dintr-un singur tip de celule neuronale în asociație cu celule gliale.

Scanned with OKEN Scanner

4.3. Sistemul nervos periferic

În structura sistemului nervos periferic intră nervii periferici şi ganglionii nervoşi.

Noţiunea de „fibră nervoasă" desemnează în ansamblu prelungirile citoplasmatice ale neuronului. Fibrele nervoase pot fi înconjurate de o serie de teci, astfel încât se decriu:

- fibre nervoase mielinizate (mielinice);
- fibre nervoase nemielinizate (amielinice);
- fibre nervoase nude.

Fibrele nervoase mielinizate sunt caracterizate de prezenţa tecii de mielină. Sinteza mielinei în sistemul nervos este realizată de două celule: celulele Schwann în sistemul nervos periferic şi oligodendrocitele în sistemul nervos central.

Teaca de mielină se formează, în sistemul nervos periferic, prin înfăşurarea în mai multe spirale (cca. 50) a membranelor celulare unite a celulelor Schwann (fără citoplasmă între ele) în jurul axonului. Corpul celulei Schwann rămâne ataşat la suprafaţa tecii de mielină. În exteriorul celulelor Schwann mai există o lamă de ţesut conjunctiv lax bogat în fibre de reticulină, care formează endonervul sau teaca Henle. Astfel, fibrele nervoase mielinizate au cele 3 tunici: teaca de mielină, teaca celulelor Schwann şi la exterior teaca conjunctivă (teaca Henle). Teaca de mielină nu apare ca o bandă continuă în lungul fibrei nervoase, ci sub formă de manşoane (denumite segmente internodale), care corespund ariei citoplasmatice a unei celule Schwann. Între segmentele internodale (între două celule Schwann succesive) apar nodurile Ranvier.

Pe preparatele histologice clasice teaca de mielină fiind bogată în lipide (origine în membranele plasmatice ale celulelor Schwann) apare ca un spaţiu optic gol între axolema fibrei nervoase şi citoplasma celulei Schwann.



Fig. 167 - Teacă de mielină - nerv periferic în secţiune transversală, acid osmic X 100

Pe secţiunile tratate cu săruri de osmiu teaca de mielină apare negru



Fig. 168 - Teacă de mielină – nerv periferic, acid osmic X 400

colorată (fig. 167, 168, 169).

Scanned with OKEN Scanner

Teaca de mielină este în primul rând un izolator electric, depolarizarea membranei plasmatice şi realizarea potenţialului de acţiune putându-se realiza doar la nivelul nodurilor Ranvier, conducerea saltatorie a potenţialului de acţiune fiind una de mare viteză.

Fibre nervoase amielinizate (fibre Remack) sunt fibrele care nu prezintă teacă de mielină, ci numai teacă Schwann şi teacă Henle. Ele sunt prezente mai ales în sistemul nervos periferic unde formează fibrele nervoase postganglionare. Au o viteză lentă de conducere a potenţialului de acţiune.

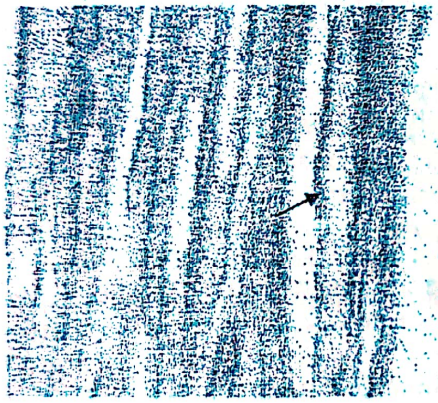

Fig. 169 - Teacă de mielină - nerv periferic în secţiune longitudinală, acid osmic X 400.

Fibrele nervoase nude nu au teacă de mielină şi teacă Schwann, ele fiind rar întâlnite (în substanţa cenuşie a SNC) şi aparţin unor neuroni de asociaţie cu axon scurt.

Nervii periferici sunt structuri mai mult sau mai puţin cilindrice, cu lungimi şi grosimi variabile. Ei sunt formaţi din fibre nervoase cu tecile lor, care sunt asamblate între ele printr-un ţesut conjunctiv. În structura unui nerv periferic pot intra fibre motorii, senzitive, mielinizate sau amielinizate cu formarea de nervi motori, senzitivi sau micşti.

Pe secţiunile longitudinale fibrele nervoase au un traiect ondulat, sinuos (fig. 170, 171). În jurul fiecărei fibre nervoase există endonervul. Endonervul (teaca Henle) este formată dintr-un ţesut conjunctiv lax bogat în fibre de reticulină, fibroblaste şi capilare sanguine. Mai multe fibre nervoase cu tecile lor sunt grupate şi acoperite de



Fig. 170 - Nerv periferic în secţiune longitudinală – glandă salivară, H.E. X 100

perinerv, formând un fascicul primar. Perinervul este un ţesut conjuntiv bogat

Fig. 171 - Nerv periferic în secţiune longitudinală – buză, T.S. X 200

Scanned with OKEN Scanner

în fibre de colagen și cu câteva fibre elastice. Nervii de dimensiuni mici apar pe secțiunile histologice ca fiind acoperiți numai de perinerv (fig. 172).

În cazul nervilor periferici de dimensiuni mai mari, fiecare fascicul



Fig. 172 - Perinerv - nervi periferici în secțiune longitudinală, limbă, H.E. X 100



Fig. 173 - Nervi periferici – secțiune transversală, trahee, H.E. X 100

primar nervos este acoperit de perinerv și toate apoi învelite de epinerv, care este un țesut conjunctiv dens semiordonat.

Pe secțiunile transversale fibrele nervoase au aspect punctiform, în jurul lor existând dispuse circumferențial tecile nervoase (fig. 173, 174) și cele conjunctive.



Fig. 174 - Nerv periferic – secțiune transversală, H.E. X 200

Ganglionii nervoși sunt structurile în care apar neuronii înafara SNC, ei fiind mici dilatații situate pe traiectul nervilor periferici. Morfo-funcțional ganglionii nervoși se împart în:

- ganglioni cerebrospinali;
- ganglioni vegetativi.

Ganglionii cerebrospinali sunt situați pe rădăcinile posterioare ale nervilor spinali sau pe traiectul unor nervi cranieni. Structural ei sunt formați dintr-o capsulă conjunctivă (un țesut conjunctiv dens semiordonat), care se continuă cu epinervul. Stroma ganglionilor cerebrospinali este reprezentată de un țesut conjunctiv lax, iar parenchimul de componenta nervoasă. În structura parenchimului intră neuronii pseudounipolari care au corpul celular localizat periferic, sub capsulă, formând zona corticală a ganglionului cerebrospinal, iar fibrele nervoase localizate în mijlocul ganglionului, realizând zona medulară.

Scanned with OKEN Scanner

Corpul neuronului pseudounipolar în MO apare rotund, cu nucleu situat central şi cu nucleol evident. Citoplasma celulei are tentă bazofilă în coloraţia uzuală cu H.E. În jurul corpului neuronului sunt prezente o serie de celule cubice (sau uşor aplatizate), numite celule satelit sau celule capsulare (fig. 175). Acestea sunt similare cu celulele gliale din SNC. Ele „îmbracă" complet corpul neuronal, pe care-l protejează de ţesutul conjunctiv al stromei ganglionare, şi care apoi se continuă cu celulele Schwann de pe prelungirile nervoase.



Fig. 175 - Ganglion cerebrospinal – organizare generală, H.E. X 100

Corpul neuronului din ganglionul cerebrospinal are rol exclusiv trofic, el neparticipând la transmiterea impulsului nervos. Impulsul nervos la nivelul bifurcaţiei în „T" a prelungirii unice neuronale „sare" de pe dendrită pe axon.

Pericarionul neuronului pseudounipolar se continuă cu o prelungire unică, care după un traiect scurt se bifurcă într-o dendrită lungă şi un axon mai scurt. Dendrita preia informaţiile senzitive din periferie, iar axonul le conduce spre măduva spinării pe calea rădăcinilor posterioare, unde se află cel de al 2-lea neuron al căii senzitive (neuronul pseudounipolar din ganglionul cerebrospinal fiind primul neuron al acestei căi).

Ganglionii vegetativi

Din punct de vedere structural ganglionii vegetativi se diferenţiază de cei cerebrospinali prin câteva elemente:

- neuronii au o distribuţie haotică, fără organizare pe zonă corticală şi medulară (fig. 176);
- neuronii din structura lor sunt de tip multipolar (fig. 177);
- corpul neuronului are rol trofic, dar participă direct şi la transmiterea impulsului nervos, mai mult în interiorul ganglionului vegetativ se realizează sinapse; fibrele nervoase postganglionare ale neuronilor multipolari vor inerva alte structuri tisulare ca: fibre musculare, celule secretorii, vase sanguine.

Fig. 176 - Ganglion vegetativ – organizare generală, H.E. X 100

Ganglionii vegetativi simpatici sunt situaţi la distanţă de structurile inervate şi ca urmare axonii neuronilor postganglionari sunt lungi, pe când ganglionii nervoşi vegetativi parasimpatici sunt situaţi în vecinătatea sau chiar în interiorul organelor

Scanned with OKEN Scanner

Fig. 177 - Neuroni multipolari - ganglion vegetativ, H.E. X 200

inervate, și ca urmare neuronii lor au axoni scurți. Așa este și în cazul *microganglionilor vegetativi parasimpatici* din plexul nervos Meissner (localizat în submucoasa tubului digestiv) sau din plexul nervos Auerbach (localizat între straturile



Fig. 178 - Microganglion vegetativ – plexul Auerbach, H.E. X 100

musculare ale tunicii musculare a tubului digestiv) (fig. 178, 179), peretele vezicii urinare sau din structura glandelor salivare (fig. 180).

Microganglionii vegetativi apar microscopic ca structuri de dimensiuni mici, ce sunt delimitate de o capsulă conjunctivă greu de diferențiat de țesutul conjunctiv din jur.

Fig. 179 - Microganglion vegetativ – plexul Auerbach, H.E. X 200

Componenta nervoasă este formată din grupuri de neuroni multipolari înconjurați de câteva celule satelit, care emit fibre postganglionare scurte ce se îndreaptă spre celulele inervate.

Fig. 180 - Microganglion vegetativ – glandă salivară, H.E. X 200

Uneori, celulele satelit lipsesc ele fiind înlocuite de celule mici, fuziforme asemănătoare fibroblastelor.

Scanned with OKEN Scanner

Capitolul 5

Sângele

Sângele este o structură complexă fiind formată din două componente: plasmă și celule. Plasma este o mixtură de substanțe organice și anorganice în apă. Celulele reprezintă de fapt obiectul de studiu al histologiei acestea fiind împărțite la rândul lor după criterii morfo-funcționale în hematii, leucocite și plachete sanguine.

Tehnica executării unui frotiu sanguin

Se dezinfectează zona de recoltare (lobulul urechii, pulpa degetului) cu alcool sanitar, după care cu un ac steril se înțeapă teritoriul respectiv. Prima picătură de sânge apărută se șterge cu o hârtie de filtru, iar următoarea picătură se recoltează cu ajutorul unei lame de sticlă care are marginea șlefuită. Această lamă cu picătura de sânge recoltată se așează pe o altă lamă (la un capăt al ei), curată și degresată, astfel încât între cele două lame să existe un unghi de cca. 45^0. Întâi se fac câteva mișcări laterale (pentru a întinde sângele pe toată lățimea lamei) și apoi cu o singură mișcare în față se întinde picătura de sânge pe toată suprafața lamei. Un frotiu corect executat este uniform, subțire, are margini drepte și se termină înainte de capătul lamei, adesea cu aspect de franjuri.

Frotiul astfel executat se va usca spontan, apoi va fi fixat și colorat în vederea examinării microscopice.

Fixarea se poate realiza în mai multe medii fixatoare ca: alcool etilic absolut timp de 15 minute, alcool metilic timp de 2 minute sau într-o soluție formată din părți egale de alcool absolut și eter timp de 5-15 minute. După fixare urmează etapa de colorare a frotiului care se poate face cu H.E., albastru de metilen sau cu May-Grünwald-Giemsa (aceasta din urmă fiind și metoda de colorare cea mai uzitată, deoarece asigură detalii citoplasmatice și nucleare care permit identificarea cu ușurință a diferitelor tipuri de celule sangiune).

După executare frotiurile se usucă, apoi se așează pe un suport și se acoperă cu 10-15 picături de soluție May-Grünwald (o soluție de eozinat albastru de metilen în alcool metilic) timp de 2-3 minute. În acest timp alcoolul metilic din soluția May-Grünwald acționează și ca un fixator. După aceea se adaugă pe suprafața frotiului un număr egal (10-15 picături) de apă bidistilată pentru alte 1-2 minute. Apoi, prin înclinarea lamei se varsă soluția May-Grünwald și fără spălare, frotiul se acoperă cu soluție Giemsa pentru alte 20-30 minute. Ulterior, se spală lama cu apă distilată și se așează pe suport la uscat. După uscare se poate examina la microscop frotiul sanguin cu obiective uscate sau mai bine cu obiective cu imersie.

Prin această metodă de colorare hematiile apar colorate în roz-cărămiziu, nucleii leucocitelor sunt violeți, citoplasma polimorfonuclearelor este roz și cea a mononuclearelor are o tentă albastru-deschis.

5.1. Hematiile și plachetele sanguine

Hematiile sunt denumite impropriu și eritrocite. Pe frotiul sanguin apar uniform răspândite. Ele au o formă sferică și sunt lipsite de nucleu (deci nu se încadrează în definiția unei celule, de aceea termenul de eritrocit ar trebui evitat). Datorită formei lor spațiale de disc biconcav pe lamele microscopice

Scanned with OKEN Scanner

apar palid eozinofile în zona centrală şi mai intens colorate la exterior (fig. 181).

Fig. 181 - Frotiu sanguin – hematii, M.G.G. X 400

Un număr mic de hematii (cca. 1%) prezintă resturi de RER în citoplasmă (ce pot fi indentificate cu albastru de crezil sub forma unei reţele filamentoase), acestea fiind reticulocitele sau hematii imature. În unele situaţii pot fi observate şi hematii (1%) care conţin resturi nucleare sub formă de corpusculi Howell-Jolly sau de inele (inelele Cabot). În sângele periferic numărul normal al hematiilor este cuprins între 4-4,5 milioane/mm^3 la femei şi de 4,5-5 milioane/mm^3 la bărbaţi.



Fig. 182 - Frotiu sanguin – plachete sanguine, M.G.G. X 200

Plachetele sanguine (numite impropriu şi trombocite) sunt fragmente de citoplasmă tapetate de membrană plasmatică fără nucleu, care au o formă rotundă sau ovalară. Pe frotiu apar fie izolate sau mai frecvent grupate. Pe coloraţia MGG, plachetele au o zonă centrală cu o tentă roşie-purpurie sau violetă, zonă numită granulomer şi o zonă periferică, omogenă, slab bazofilă denumită hialomer. Ele provin din fragmentarea megacariocitului din măduva osoasă hematogenă, fiind cele mai mici elemente de pe frotiu (au 2-3µm diametru) (fig. 182). Numărul normal al plachetelor în sângele periferic este de 150.000-350.000/mm^3 şi sunt implicate în procesul de hemostază.

5.2. Leucocitele apar dispersate neuniform pe frotiu, ele fiind localizate datorită mărimii şi greutăţii lor spre periferia frotiului. Numărul lor normal în sângele periferic este între 4000-8000/mm^3. În raport cu prezenţa granulaţiilor în citoplasmă şi cu numărul de lobi ai nucleului, leucocitele sunt împărţite în 2 mari grupe:

- leucocite polimorfonucleare (granulocite);
- leucocite monomorfonucleare (agranulocite).

1) Leucocitele polimorfonucleare în raport cu aspectul granulaţiilor citoplasmatice sunt la rândul lor de 3 tipuri:

- leucocite polimorfonucleare neutrofile;
- leucocite polimorfonucleare eozinofile;
- leucocite polimorfonucleare bazofile.

Leucocitele polimorfonucleare neutrofile sunt celule cu o formă sferică, cu un diametru de 10-12µm şi care au nucleul format din 2-6 lobi uniţi prin punţi fine de cromatină. Aceste punţi uneori nu se

Scanned with OKEN Scanner

văd în MO, astfel încât apare o imagine falsă de celulă multinucleată (fig. 183). Numărul de lobi ai nucleului reprezintă un criteriu de maturare a neutrofilelor. Celulele cu 2-3 lobi fiind neutrofilele tinere, iar cele cu 5-6 lobi fiind celulele mature. Normal, majoritatea neutrofilelor au între 3-4 lobi nucleari. Nucleii pot prezenta o serie de apendici (adesea sub formă de „băț de tobă") care sunt expresia morfologică a cromatinei

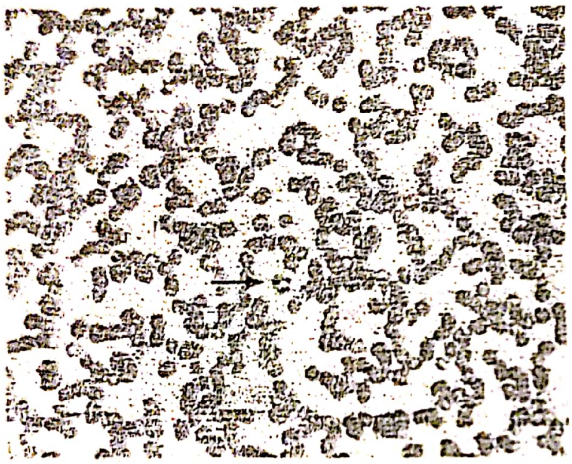

Fig. 183 - Frotiu sanguin – polimorfonuclear neutrofil, M.G.G. X 200

Fig. 184 - Frotiu sanguin – polimorfonuclear neutrofil, M.G.G. X 400

sexuale condensate la sexul feminin și care se numește corpusculul Barr. Citoplasma celulelor este roz-palidă și conține foarte multe granulații dispersate uniform, de dimensiuni mici, rotund-ovalare și de culoare violet-palidă pe coloratia MMG (fig. 184). Acestea sunt granulațiile neutrofile specifice. În citoplasmă, celulele mai conțin și un număr mai mic de granulații mai mari, rotunde, azurofile care sunt cunoscute sub denumirea de granulații neutrofile nespecifice.

Leucocitele polimorfonucleare neutrofile reprezintă cca. 60-70% din formula leucocitară ele fiind celule implicate în reacțiile de apărare nespecifică (sunt denumite și microfage deoarece au ca principală funcție fagocitoza). Numărul acestor celule crește în infecțiile de natură bacteriană.

Leucocitele polimorfonucleare eozinofile sunt celule rotunde pe preparatele microscopice, cu o talie ceva mai mare ca neutrofilele (13-16µm). Citoplasma celulelor este eozinofilă și conține în mod caracteristic granulații mari, rotunde, eozinofile, uniform dispersate. Nucleul eozinofilelor are un aspect particular, fiind format din doi lobi uniti

Fig. 185 - Frotiu sanguin – eozinofil, M.G.G. X 400

Scanned with OKEN Scanner

printr-o punte de cromafină, creând imaginea unui nucleu „în desagă" (fig. 185).

Eozinofilele sunt celule ce reprezintă normal 1-3% din formula leucocitară şi care cresc numeric în stările alergice şi în bolile parazitare.

Leucocitele polimorfonucleare bazofile sunt celule rotunde cu diamterul de 12-14µm. Ele au un nucleu ovalar, neregulat sau în formă de „S" şi mai rar aspect de nucleu „în treflă". Citoplasma celulei este acidofilă şi conţine granulaţii intens bazofile. Granulaţiile au mărimi diferite, sunt mai bazofile decât nucleul şi de aceea frecvent îl poate masca. Numărul bazofilelor în sângele periferic este mic, ele reprezentând între 0,25-1% din formula leucocitară.

2)Leucocitele mononucleare (leucocitele agranulare) sunt reprezentate de către limfocite şi monocite.

Limfocitele sunt celule sferice sau ovalare, cu talie diferită fapt care a determinat împărţirea lor în 3 clase: celulele cu diametru de 8-9µm sunt limfocitele mici, celulele cu diametrul de

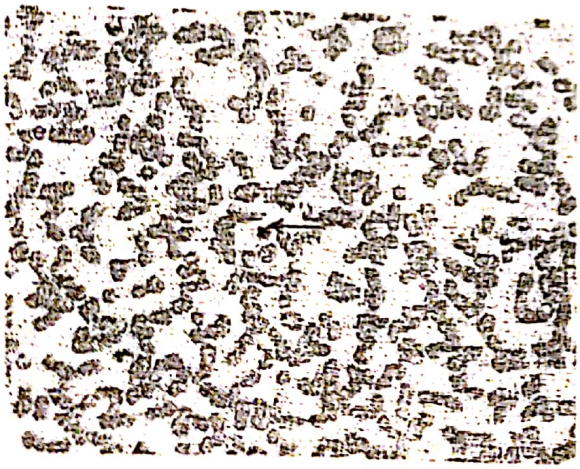

Fig. 186 - Frotiu sanguin – limfocit, M.G.G. X 200

10-11µm sunt limfocitele medii şi celulele cu diametrul de 11-12µm sunt limfocitele mari. Celulele au un nucleu sferic, hipercromatic şi o citoplasmă redusă la o bandă sau semilună periferică, în raport cu oblicitatea incidenţei (fig. 186, 187). Citoplasma are o tentă bazofilă şi conţine rare granulaţii azurofile de mici dimensiuni. Limfocitele mari au citoplasma mai bine reprezentată, intens bazofilă, iar nucleul este mai puţin cromatic. Ele reprezintă cca. 20-28% din formula leucocitară şi cresc în infecţiile virale şi procese tumorale.

Fig. 187 - Frotiu sanguin – limfocit, M.G.G. X 400

Monocitele sunt cele mai mari leucocite de pe frotiu, ele având un diametru de 16-26µm, o formă sferică sau ovalară. Citoplasma celulei este abundentă şi cu o tentă slab bazofilă. Nucleul este mare şi are forme variate: ovalar, „în potcoavă", dar cel mai des este reniform. Cromatina nucleară apare dispusă lax, iar nucleolul este greu de identificat (fig. 188, 189). Monocitele reprezintă cca. 6-8% din formula leucocitară şi reprezintă compartimentul circulator al sistemului mononuclear fagocitar, deoarece aceste celule după aproximativ 3 zile, timp în

Scanned with OKEN Scanner

Fig. 188 - Frotiul sanguin – monocit, M.G.G. X 200

care se maturează, migrează din sânge în

Fig. 189 - Frotiu sanguin – monocit, M.G.G. X 400

diferite țesuturi devenind macrofage locale și unde își vor desfășura de fapt activitatea.

Scanned with OKEN Scanner

Capitolul 6

Sistemul circulator

Sistemul circulator reprezintă totalitatea structurilor care sunt implicate în transportul sângelui şi a limfei în organism.

Sistemul vaselor sanguine cuprinde toate elementele implicate în transportul sângelui: vasele de tip arterial, capilarele, vasele de tip venos şi cordul.

6.1. Cordul (inima) din punct de vedere morfologic este format din trei foiţe suprapuse, care pornind de la interior sunt: endocardul, miocardul, pericardul.

Endocardul (tunica internă a cordului) este la rândul său format dintr-un epiteliu simplu scuamos numit şi

Fig. 190 - Endocard şi miocard – H.E X 100

endoteliu sub care se găseşte un ţesut conjunctiv (fig. 190, 191) care are unele particularităţi structurale zonale, anume:

- imediat sub endoteliu ţesutul conjunctiv este unul bogat în fibre de reticulină şi are mai puţine fibroblaste;
- sub acesta se află un strat de ţesut conjunctiv cu fibre de colagen şi fibre elastice, în acest teritoriu fiind localizat şi ţesutul nodal;
- la exterior există o zonă de ţesut conjunctiv lax care adăposteşte şi reţeaua Purkinje.



Fig. 191 – Endocard – H.E. X 200

Miocardul (tunica medie a cordului) este format din fibre musculare striate cardiace (fig. 192, 193, 194, 195) care se inseră pe un schelet fibros, ce este situat la nivelul orificiilor atrio-ventriculare şi a celor arteriale.



Fig. 192 - Miocard – secţiune longitudinală, H.E. X 40

Scanned with OKEN Scanner



Fig. 193 – Miocard – secțiune transversală, H.E. X 40



Fig. 194 - Miocard – secțiune longitudinală, H.E. X 100

Fig. 195 – Miocard – secțiune transversală, H.E. X 100

Atriile au un perete mai subțire și fibre musculare cardiace mai mici comparativ cu ventriculii.

Pericardul (tunica externă a cordului) este alcătuit din două foițe ce delimitează între ele sacul sau cavitatea pericardică. Aceasta conține normal o cantitate mică de lichid, care favorizează alunecarea foițelor pericardice între ele în timpul activității cardiace. Foița externă pericardică este formată dintr-un țesut conjunctiv dens semiordonat tapetat de mezoteliu. Ea se răsfrânge la

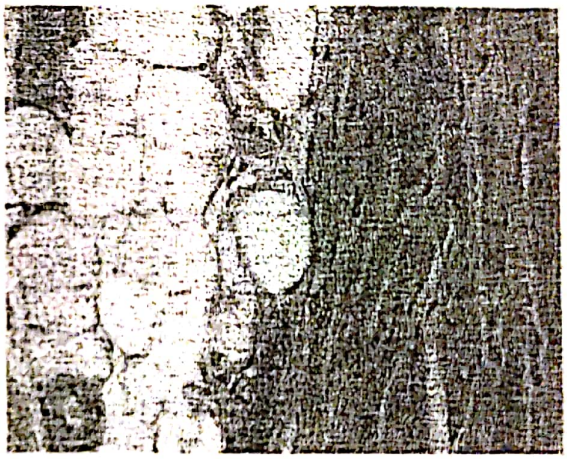

Fig. 196 – Pericard – H.E. X 200

nivelul vaselor mari ale cordului pentru a se transforma în foița internă a pericardului alcătuită dintr-un țesut conjunctiv lax acoperit de mezoteliu (fig. 196).

Valvulele cordului sunt formate dintr-un țesut conjunctiv slab celularizat, ambele fețe ale acestui țesut fiind tapetate de endocard. Zona de inserție a valvulei prezintă în țesutul conjunctiv câteva vase sanguine și fibre miocardice. În rest țesutul conjunctiv valvular este lipsit de vase sanguine, nutriția acestuia realizându-se prin imbibiție.

Țesutul miocardic embrionar

Este greu de observat pe secțiunile microscopice colorate prin tehnica

Scanned with OKEN Scanner

uzuală cu H.E., fiind mai ușor de observat pe secțiunile colorate cu hematoxilină ferică. În structura sa intră trei tipuri de celule:

- *celulele P* – sunt celule mici, cu citoplasmă redusă cantitativ care conține puține incluzii de glicogen;
- *celulele de tranziție* – sunt care stabilesc contactul între celulele miocardului embrionar și celulele miocardului comun, dar spre deosebire de acestea din urmă au un număr redus de miofibrile în citoplasmă;
- *celulele Purkinje* – sunt cele mai frecvente celule care aparțin miocardului embrionar; microscopic acestea apar ca celule ușor rotunjite, cu puține miofibrile în citoplasmă (ele fiind dispuse mai ales la periferia celulei), dar cu un număr mare de incluzii de glicogen, fapt care îi conferă acesteia un aspect spumos.

6.2. Arterele sunt structurile de tip conducte care transportă sângele de la cord spre sistemul capilar (spre periferie). Din punct de vedere morfologic se descriu mai multe tipuri de artere.

Arterele de tip elastic sunt cele mai mari vase de tip arterial. Ele au rolul de a transforma fluxul sanguin discontinuu imprimat de activitatea cardiacă într-unul continuu, fapt posibil datorită structurii lor morfologice.

Aorta este prototipul de vas arterial de tip elastic, ea având un perete format din trei tunici:

- intima (tunica internă) este formată morfologic dintr-un endoteliu și un țesut subendotelial bogat în fibre elastice și de colagen, cu rare fibroblaste și fibre musculare netede;
- media (tunica medie) reprezintă cca. 80% din grosimea peretelui vascular



Fig. 197 – Aortă - orceină X40

Fig. 198 – Aortă - orceină X 100

și este alcătuită din lamele elastice fenestrate suprapuse, dispuse concentric în jurul lumenului vascular (fig. 197, 198); lamelele elastice sunt solidarizate între ele printr-o substanță fundamentală în care apar rare fibrocite, câteva fibre de colagen și celule musculare netede (numărul lor crescând pe colateralele aortei); pentru o mai bună evidențiere a țesutului elastic din peretele aortei se pot face colorații speciale cum este cea cu

Scanned with OKEN Scanner

orceină (prin care lamelele elastice se colorează în roşu-brun); primele lamele elastice din vecinătatea intimei formează limitanta elastică internă, iar ultimele lamele elastice din vecinătatea adventicei alcătuiesc limitanta elastică externă;

- adventicea (tunica externă) este reprezentată de un ţesut conjunctiv lax cu vase şi nervi (vasa vasorum şi nervum vasorum).

Arterele de tip muscular au un perete format tot din trei tunici concentrice:

- intima – este alcătuită dintr-un endoteliu şi un strat de ţesut conjunctiv subendotelial care prezintă fibre de colagen şi de reticulină;



Fig. 199 - Arteră musculară – secţiune transversală, H.E. X 40

- media - tunica cea mai bine reprezentată ca şi grosime, este formată din fibre musculare netede dispuse concentric, pe mai multe straturi, în jurul lumenului vascular (fig. 199, 200); între intimă şi medie se observă limitanta elastică internă alcătuită din lamele elastice fenestrate suprapuse; pe secţiunile transversale prin vas limitanta elastică internă apare ca o bandă ondulată, sinuoasă (fig. 201);



Fig. 200 - Arteră musculară – secţiune longitudinală, H.E. X 40



Fig. 201 – Arteră musculară - Limitanta elastică internă, H.E. X 400

- adventicea – este tunica situată la exterior, mai subţire ca media şi care este reprezentată de un ţesut conjunctiv lax cu vase şi nervi; între medie şi adventice apare limitanta elastică externă (mai subţire ca limitanta elastică internă) care este formată tot din lamele elastice fenestrate dispuse concentric.

Arteriolele sunt vase de tip arterial de dimensiuni mai mici (fig. 202) care au

Scanned with OKEN Scanner

un perete structurat tot pe trei tunici (fig. 203, 204):

- intima – este alcătuită din endoteliu sub care există o mică bandă de țesut

Fig. 202- Arteriole – tunica submucoasă, stomac, H.E. X 40

conjunctiv cu câteva fibre de colagen (fig. 205);



Fig. 203 - Arteriole – secțiune transversală, H.E. X 100

- media – este formată din fibre musculare netede dispuse circular pe 3-5 straturi (fig. 205, 206, 207, 208); între intimă și medie apare limitanta elastică internă; cu cât vasul este mai mic (*metarteriole*) numărul de straturi musculare din medie scade (1-2), iar limitanta elastică internă diminuă pentru ca în final să dispară (fig. 209);
- adventicea (tunica externă) - este formată dintr-un țesut conjunctiv lax cu vase și nervi.



Fig. 204- Arteriolă – secțiune transversală, H.E. X 200

Fig. 205 - Arteriolă– secțiune transversală, H.E. X 400

6.3. Capilarele și venele

Capilarele sunt cele mai mici vase sanguine, ele făcând legătura între sistemul arterial și cel venos. Au un perete cu o structură simplă, anume un epiteliu simplu scuamos (endoteliu) situat pe o membrană bazală, în jurul lor

Scanned with OKEN Scanner

existând și pericitele (rest din mezenchimul embrionar) (fig. 210).

Fig. 206 - Arteriolă – secțiune longitudinală, H.E. X 100

Aceasta este structura unui capilar comun, el fiind și cel mai des observat pe preparatele microscopice. Microscopia optică, dar mai ales cea electronică diferențiază o gamă mai largă de capilare (capilare fenestrate,



Fig. 207 - Arteriolă – secțiune longitudinală, H.E. X 200

Fig. 208 - Arteriolă – secțiune longitudinală, H.E. X 400

Fig. 209 - Metarteriolă – secțiune transversală, H.E. X 400



Fig. 210 - Capilar – țesut conjunctiv lax, H.E. X 400

Scanned with OKEN Scanner

capilare sinusoide (fig. 211), capilare de tip barieră), care vor fi detaliate o dată cu structura organelor în care apar.



Fig. 211 - Capilare sinusoide – ficat, H.E. X 100

Venele sunt structurile tubulare care conduc sângele de la periferie spre cord. Ele au ca și arteriolele un perete format tot din trei tunici și sunt clasificate în raport cu mărimea și structura lor morfologică în mai multe tipuri:

Venulele postcapilar – sunt vasele care continuă capilarele sanguine și care au un perete simplu format dintr-un endoteliu de tip înalt (un epiteliu simplu cubico-prismatic, care exprimă pe suprafața lui numeroase molecule de adeziune) situat pe o membrană bazală, în jurul căreia apar și câteva pericite. Pe la nivelul venulelor postcapilar se realizează frecvent procesul de diapedeză.

Venulele au un perete structurat morfologic tot pe trei straturi (fig. 212):

- intima – este formată dintr-un endoteliu însoțit de o lamă fină de țesut conjunctiv sărac celularizat;
- media – este formată din câteva fibre musculare netede dispuse circular în jurul lumenului; este în ansamblu mai subțire decât media arterelor de același calibru și nu mai este separată de celelalte tunici prin limitante elastice (fig. 213, 214);
- adventicea – este tunica cea mai groasă raportat la grosimea totală a peretelui vascular; ea este formată

Fig. 212 - Venulă – secțiune longitudinală, H.E. X 100

dintr-un țesut conjunctiv lax cu vase și nervi care se continuă cu țesutul conjunctiv din jur.

Fig. 213 - Venulă – secțiune longitudinală, H.E. X 200

Venele medii spre deosebire de venule au un perete mai gros, cu o tunică medie ceva mai dezvoltată, care este formată din fibre musculare netede dispuse

Scanned with OKEN Scanner

circular în jurul lumenului vascular, printre care apar şi fibre de colagen, fibre elastice şi rari fibroblaşti. Proporţia dintre fibrele musculare şi cele de

Fig. 214 - Venulă – secţiune longitudinală, H.E. X 400

colagen dau şi tipul venei: venă de tip fibros, venă fibro-musculară sau venă musculo-fibroasă (fig. 215, 216).

Fig. 215 - Venă – secţiune transversală, H.E. X 40

Venele mari au un perete bine dezvoltat cu:

- o tunică intimă – formată din endoteliu şi ţesut conjunctiv subendotelial;
- o medie – bogată în ţesut conjuctiv şi rare fibre musculare netede;

Fig. 216- Venă – secţiune transversală, H.E. X 100

- o adventice – tunica cea mai bine reprezentată, cu vase şi nervi şi care se continuă cu ţesutul conjunctiv din jur.

Venele situate sub nivelul cordului prezintă *valvule parietale*. Acestea sunt repliuri ale intimei, care sunt formate dintr-un ax conjunctiv (cu fibre elastice), tapetat pe ambele feţe de endoteliu (fig. 217).

Fig. 217 – Venă – Valvă, H.E. X 100

Scanned with OKEN Scanner

Ele au rolul de a favoriza întoarcerea venoasă prin împiedicarea refluxului sângelui şi de a scădea presiunea exercitată pe peretele vascular (care nu are o medie musculară dezvoltată) de către coloana de sânge, prin fragmentarea ei.

Tipul secţiunii prin vas este dat de *tipul secţiunii prin endoteliu*. Dacă endoteliul este secţionat transversal, fibrele musculare ale mediei apar secţionate longitudinal (deoarece ele sunt dispuse concentric în jurul lumenului vascular), iar vasul este unul secţionat transversal. Dacă endoteliul este secţionat longitudinal, fibrele musculare ale mediei apar secţionate transversal, iar secţiunea prin vas este de tip longitudinal.

Criterii de diferenţiere în MO între artere, arteriole/vene, venule:

- *limitanie elastice au vasele de tip arterial;*
- la o anumită grosime a peretelui vascular, media este tunica cea mai bine reprezentată în cazul vaselor de tip arterial şi adventicea în cazul vaselor de tip venos;
- de regulă (dar nu obligatoriu),

Fig. 218 - Arteriole şi venule - H.E. X 100

arterele/arteriolele au conturul lumenului vascular ceva mai regulat ca şi formă comparativ cu venele/venulele (fig. 218, 219).

Nutriţia peretelui vascular

Structuri vasculare se găsesc doar în grosimea adventicei şi ca urmare jumătatea internă a peretelui vascular se oxigenează pe seama sângelui care circulă prin lumen, iar cea externă pe seama vaselor din adventive (vasa



Fig. 219 - Arteriole şi venule - H.E. X 200

vasorum). CO_2 şi produşii de metabolism se îndreaptă numai înspre vasele din adventice.

Scanned with OKEN Scanner

Capitolul 7

Sistemul imun

Sistemul imun cuprinde în structura sa elemente care participă direct la realizarea răspunsurilor imune specifice de tip umoral şi celular faţă de diferite structuri antigenice.

În cadrul sistemului imun sunt incluse două tipuri de organe:

- organe limfoide primare – timus, măduva osoasă hematogenă;
- organe limfoide secundare – care la rândul lor sunt grupate în două categorii:
  - organe limfoide secundare încapsulate (splina şi ganglionii limfatici);
  - organe limfoide secundare neîncapsulate.

7.1. Organele limfoide primare

sunt sediul *limfopoezei primare* pentru limfocitele T şi B, proces care este *antigen-independent şi policlonal.*

Timusul

Timusul este organ limfoid primar, el fiind sediul limfopoezei primare pentru limfocitul T; el este localizat în mediastinul anterior şi are dezvoltare maximă în copilărie, pentru ca ulterior să regreseze. Morfologic, timusul este organ parenchimatos format din: capsulă, stromă şi parenchim.

Capsula - este un ţesut conjunctiv dens semiordonat cu vase, nervi şi adipocite albe şi/sau brune, infiltraţii limfoide cu caracter temporar şi cu organizare difuză sau sub formă de foliculi limfoizi. Din capsulă se desprind septuri care pătrund în interiorul organului, dar care nu se unesc între ele pentru a delimita lobuli, ci teritorii de parenchim care comunică între ele numite pseudolobuli. Pe secţiunile histologice pot să apară imaginea de lobul timic secundar incidenţelor secţionale (fig. 220).



Fig. 220. Timus – aspect general, H.E. X 40

Pseudolobulul timic prezintă două zone distincte: corticala (o zonă intens bazofilă) situată sub capsulă şi în vecinătatea septurilor şi medulara (zonă slab bazofilă), înconjurată de corticală. În microscopie optică în zona medulară apar o serie de structuri globuloase



Fig. 221. Timus – medulară, corpuscul Hassal, H.E. X 100

(fig. 221), lamelare, de dimensiuni variabile, cu o tentă eozinofilă care sunt

Scanned with OKEN Scanner

cunoscute sub denumirea de corpusculi Hassal.

Stroma – timusul este singurul organ parenchimatos cu o stromă de natură epitelială. În microscopie optică celulele stromale sunt greu de observat în zona corticală a pseudolobulului timic datorită marii densități celulare parenchimatoase, ele fiind mult mai ușor se identificat în zona medulară, care conține mai puține elemente de parenchim.

Pe preparatele microscopice celulele stromale apar ca celule stelate, cu numeroase prelungiri citoplasmatice cu ajutorul cărora se anastomozează cu celulele vecine determinând structurarea unei rețele celulare și de aceea ele mai sunt cunoscute și sub denumirea de celule epiteliale reticulare stromale. Citoplasma lor este slab eozinofilă și prezintă un nucleu mare, hipocrom situat central, cu nucleol evident (fig. 222).



Fig. 222 - Timus – celule epiteliale reticulare stromale, H.E. X 400

Corpusculul Hassal, elementul de diagnostic de organ, se pare că provine din evoluția spre un proces de keratinizare a celulelor epiteliale stromale din zona medulară a timusului. Corpusculii Hassal sunt structuri cel mai adesea globuloase, intens eozinofile care sunt formate dintr-un număr variabil de lamele concentrice aranjate ca într-un „bulb de ceapă", printre care apar nuclei turtiți, picnotici. Corpusculii Hassal apar în număr variabil în medulara timusului, pot prezenta keratinizare centrală și cresc în mărime și dimensiuni odată cu vârsta.

Parenchimul - în zona corticală a pseudolobulului timic este reprezentat de către timocite (fig. 223). Acestea sunt precursori ai Ly T care sunt supuse aici procesului de limfopoeză primară. Dimensiunea timocitelor scade progresiv spre zona medulară. Ele au o citoplasmă bazofilă, un nucleu rotund, omogen situat central. Se pot observa în corticala timusului numeroase figuri mitotice, dar



Fig. 223 - Timus – zona corticală, H.E. X 200

și multe timocite în apoptoză, deoarece doar cca. 20% dintre aceste celule „scapă" de selecțiile la care sunt supuse în corticală și ajung în zona medulară timică sub formă de Ly T mature (elementele de parenchim ale zonei medulare), dar naive din punct de vedere imunologic.

În timus mai sunt prezente și alte celule:

- macrofage: apar la joncțiunea corticală-medulară, sunt cunoscute și sub denumirea de „macrofage santinelă" și au rolul de a fagocita

Scanned with OKEN Scanner

antigenele ce ar putea pătrunde din medulară spre corticală;
- Ly B – situate în zona medulară;
- celule dendritice interdigitate – sunt celule prezentatoare de antigen (APC) în zona corticală a timusului și care aparțin sistemului fagocitar mononuclear.

Vascularizația timusului – timusul are circulație sanguină și doar circulație limfatică eferentă. Vasele sanguine pătrunse în interior pe calea septurilor, la limita corticală-medulară generează două tipuri de capilare:
- capilare ale corticalei – sunt capilare de tip barieră (cu endoteliu continuu situat pe o MB continuă și care este „căptușit" la exterior de prelungirile citoplasmatice ale celulelor epiteliale stromale reticulare; ele participă la realizarea barierei timus-sânge;
- capilare de tip fenestrat – sunt capilarele zonei medulare; acestea au un perete format dintr-un endoteliu fenestrat situat pe o MB continuă.

Venulele postcapilare se formează din unirea capilarelor la joncțiunea corticală-medulară. Ele au un endoteliu



Fig. 224 - Timus – venulă postcapilară, H.E. X 200

de tip înalt (HEV), care este un epiteliu simplu cubico-prismatic (fig. 224).

Aceste vase sunt unul dintre zonele prin care Ly T mature „părăsesc" timusul pentru a se localiza predominant în zonele T-dependente din organele limfoide secundare. Această cale de „plecare" a Ly T din timus este cunoscută sub denumirea de „calea scurtă". Calea „lungă" prin care Ly T mature și naive imunologic părăsesc timusul este pe la nivelul vaselor din zona medulară.

Elementele morfologice care contribuie la realizarea micromediului antigen-independent al zonei corticale timice (ea fiind practic organul limfoid primar, deoarece existența de Ly T și Ly B mature în medulară precum și a capilarelor fenestrate permite apariția de antigene și respectiv de răspunsuri imune specifice față de acestea, similare celor din organele limfoide secundare) sunt:
- capilarele de tip „barieră" din zona corticală;
- căptușirea pe interior a septurilor și capsulei de către prelungirile citoplasmatice ale celulelor epiteliale reticulare stromale;
- macrofagul „santinelă".

Măduva osoasă hematogenă

Măduva osoasă hematogenă este sediul hematopoezei, în cadrul căreia se diferențiază și limfopoeza primară pentru limfocitul B. Din punct de vedere morfologic măduva osoasă hematogenă este formată din: capsulă, stromă și parenchim.

Capsula – este reprezentată de către osul osteogenic.

Stroma – este de natură conjunctivă cito-fibrilară, fiind formată din fibre de reticulină aranjate în rețea pe care se află dispuse celule reticulare (stelate, cu

Scanned with OKEN Scanner

numeroase prelungiri citoplasmatice) care sunt de mai multe tipuri:

- de tip fibroblastic: celulele care produc fibrele de reticulină;



Fig. 225 - Măduvă osoasă hematogenă – H.E. X 200

- macrofagic: celulele care au capacitate de fagocitoză;



Fig. 226 - Măduvă osoasă hematogenă, H.E. X 400

- celule adipoase: celule care stochează lipide; ele cresc numeric cu vârsta și determină transformarea în unele zone a măduvei osoase hematogene în măduvă galbenă; ulterior, prin creșterea numărului de fibre conjunctive, măduva galbenă se va transforma în măduvă cenușie (fibroasă).

Capilarele măduvei osoase hematogene sunt capilare sinusoide cu endoteliu de tip continuu, dispus pe o MB discontinuă, în exteriorul căreia există prelungirile citoplasmatice ale celulelor stromale de tip fibroblastic care „îmbracă" mai mult sau mai puțin peretele capilar și care se numesc celule adventiciale.

Parenchimul – este reprezentat de către insulele hematopoetice (pentru liniile eritrocitară, mieloidă, plachetară și pentru Ly B) (fig. 225, 226).

7.2. Organele limfoide secundare

Noțiuni generale

Organele limfoide secundare sunt sediul limfopoezei secundare, fenomen care este antigen-dependent și monoclonal. Ele sunt împărțite în raport cu structura lor în două categorii:

- organe limfoide secundare încapsulate: splina și ganglionii limfatici;
- organe limfoide secundare neîncapsulate: țesutul limfatic atașat mucoaselor (MALT).

În organele limfoide secundare se dispun LyT și B mature, dar naive din punct de vedere imunologic provenite din timus și măduva osoasă hematogenă, pe o stromă de natură conjunctivă numită stromă cito-fibrilară. Aceasta este formată dintr-o rețea de fibre de reticulină pe care se aranjează celule reticulare (cu prelungiri citoplasmatice) care sunt de mai multe tipuri:

- celule de tip fibroblastic: celulele care produc rețeaua de fibre de reticulină;

Scanned with OKEN Scanner

- celule de tip macrofagic: celule cu capacitate de fagocitoză;
- celule de tip dendritic: celule prezentatoare de antigen (APC) în zonele T-independente;
- celule interdigitate: celule prezentatoare de antigen (APC) în zonele T-dependente.

În microscopie optică zonele în care se localizează predominant Ly T (numite **zone T-dependente**) apar sub formă de arii (plaje, teritorii) de Ly dispuse dens, difuz și omogen, fără ca acestea să fie delimitate de alte structuri morfologice (fig 227).



Fig. 227 - Zonă T-dependentă – H.E. X 100

Zonele din organele limfoide secundare în care se așează predominant Ly B se numesc **zone T-independente**, care sunt cunoscute și sub denumirea de foliculi limfoizi.

În raport cu starea lor de activitate se disting două aspecte morfologice ale foliculilor limfoizi: foliculi limfoizi primari și foliculi limfoizi secundari.

Foliculii limfoizi primari (areactivi) – apar sub forma unor formațiuni mai mici, cu formă rotund-ovalară și fără delimitări morfologice de structurile din jur (fig. 228). Ei sunt formați din Ly B mici (în repaus) aranjate pe stroma cito-

Fig. 228 - Folicul limfoid primar, H.E. X 40



Fig. 229 - Folicul limfoid primar – H.E. X 100

fibrilară (fig. 229). În urma stimulării antigenice foliculii limfoizi primari se transformă în foliculi limfoizi secundari.

Foliculii limfoizi secundari (reactivi) – sunt formațiuni ovalare, de dimensiuni mai mari ca foliculii primari și tot fără limite morfologice față de structurile din vecinătate (fig. 230).

În microscopie optică la nivelul unui folicul limfoid secundar se disting două

Scanned with OKEN Scanner

Fig. 230 - Folicul limfoid secundar, H.E. X 40

zone:

- *mantaua (coroana de Ly, zona periferică)*, care la un pol al foliculului este ceva mai groasă acea zonă fiind denumită capişon;
- *centrul germinativ (zona centrală, medulara).*

Mantaua foliculului limfoid secundar este formată în principal din Ly B aflate în repaus, Ly T supresor, celule reticulare dendritice şi macrofage (fig. 231).



Fig. 231 - Folicul limfoid secundar – H.E. X 100

Centrul germinativ al foliculului limfoid secundar este expresia morfologică a fenomenelor de transformare blastică şi expansiune clonală din cadrul limfopoezei secundare. Microscopic el apare mai palid colorat (slab bazofil) comparativ



Fig. 232 - Folicul limfatic secundar – centru germinativ, H.E. X 400

cu mantaua şi este la rândul său împărţit în două zone (fig. 232):

- hemisferul clar (situat sub capişon) – format în principal din centrocite; acestea sunt celule mici, cu citoplasma slab bazofilă şi cu un nucleu incizat, fără nucleol;
- hemisferul întunecat (opus capişonului) – format în principal din centroblaste, celule mai mari, cu citoplasma intens bazofilă, cu un nucleu neancoşat, care prezintă 1-2 nucleoli evidenţi; această zonă este mai intens bazofilă decât celălalt hemisfer.

La limita cu mantaua a centrului germinativ apar şi imunoblastele, care sunt celule mari, cu o citoplasmă intens bazofilă, nucleu mare, central, hipocrom şi cu nucleol evident.

Scanned with OKEN Scanner

Organele limfoide secundare încapsulate

Ganglionul limfatic

Ganglionii limfatici sunt organe încapsulate situate pe calea vaselor limfatice. Ei au o formă reniformă, cu o față convexă (pe unde pătrund în interior vasele limfatice aferente) și o față concavă (hilul – pe unde ies limfaticul eferent, intră și ies vasele și nervii). Ganglionii limfatici sunt ariile de filtrare a limfei și unul din sediile limfopoezei secundare.

Din punct de vedere structural un ganglion limfatic prezintă: o capsulă, stromă și parenchim (fig. 233).



Fig. 233 - Ganglion limfatic – aspect general, H.E. X 40

Capsula - este reprezentată de un țesut conjunctiv dens semiordonat cu vase, nervi, adipocite albe. Din ea se desprind septuri scurte ce pătrund în interior, dar care nu determină organizarea parenchimului sub formă de lobuli.

Stroma - este cito-fibrilară ca a tuturor organelor limfoide secundare descrisă anterior.

Parenchimul - are o organizare caracteristică în două teritorii:

a) zona corticală – este situată sub capsulă; aceasta, la rândul ei, este

Fig. 234 - Ganglion limfatic – zona corticală superficială (C1) și zona corticală profundă (C2), H.E. X 40

subîmpărțită în zona de corticală superficială (zona T-independentă, cu foliculi limfoizi primari și secundari) și zona de corticală profundă sau paracorticala (zona T-dependentă) (fig. 233, 234, 235);

b) zona medulară – situată în interiorul organului și care este formată dintr-o rețea de cordoane celulare compacte (alcătuite din Ly T și B cu memorie și efectorii), ochiurile rețelei fiind practic sinusurile limfatice ale medularei (fig. 236, 237).

Fig. 235 - Ganglion limfatic – zona paracorticală (p) și zona medulară (m.), H.E. X 100

Scanned with OKEN Scanner



Fig. 236 - Ganglionul limfatic – medulara, H.E. X 40

Pe preparatele microscopice în zona medulară se mai pot observa mici insule de țesut conjunctiv lax cu vase și nervi.

Fig. 237 - Ganglionul limfatic – cordoane medulare (cm) și sinusuri limfatice medulare (sm), H.E. X 100

Circulația limfatică în interiorul ganglionului limfatic

Limfaticele aferente se deschid în sinusul limfatic marginal (subcapsular), care se găsește situat imediat sub capsulă (fig. 238). El se continuă cu sinusurile limfatice corticale (perifoliculare) (fig. 239), acestea cu sinusurile limfatice paracorticale (greu de indentificat în microscopie optică datorită densității mari de Ly T). Sinusurile limfatice paracorticale se deschid în sinusurile limfatice medulare, care sunt situate

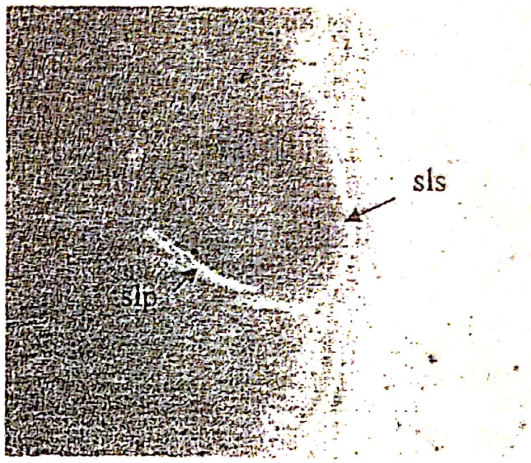

Fig. 238 - Ganglion limfatic – capsulă (c.), sinus limfatic subcapsular (sls.), sinus limfatic perifolicular (slp.), H.E. X 40



Fig. 239 - Ganglion limfatic – capsulă, sinus limfatic subcapsular și sinus limfatic perifolicular, H.E. X 100

printre cordoanele medularei și care prin confluare formează limfaticul eferent ce părăsește ganglionul limfatic pe la nivelul hilului.

Scanned with OKEN Scanner

Structural, sinusurile limfatice sunt formate dintr-un endoteliu fenestrat situat pe o MB continuă, excepție făcând doar peretele exterior al sinusului subcapsular, care are un endoteliu de tip continuu. Lumenul acestor vase este străbătut în toate direcțiile de fibre de reticulină „învelite" în prelungirile citoplasmatice ale celulelor endoteliale, de aceea acest endoteliu se mai numește și retoteliu. Rolul acestor fibre de reticulină este acela de a încetini circulația limfei prin ganglion și de a o face una de tip turbulent, aceste fenomene favorizând recunoașterea eventualelor structuri antigenice din limfă de către populația limfocitară ganglionară.

Splina

Splina este un organ limfoid secundar încapsulat situat pe circulația sanguină. Din punct de vedere morfologic este formată din: capsulă, stromă și parenchim.

Capsula - este mai groasă decât cea a ganglionului limfatic. Ea este formată dintr-un țesut conjunctiv dens (fig. 240)

Fig. 240 - Splină – capsulă și septuri (s.), H.E. X 40

semiordonat, care conține câteva fibre musculare netede. Din ea se desprind septuri groase (trabecule) care pătrund în interiorul parenchimului, dar fără să delimiteze lobuli și prin care sunt conduse vasele și nervii (fig. 241).

Fig. 241 - Splină – sept, H.E. X 200

Stroma - este stroma cito-fibrilară care se găsește la nivelul organelor limfoide secundare.

Parenchimul - este reprezentat de către pulpa roșie (denumită după aspectul său macroscopic) pe fondul căreia apar din loc în loc teritorii mai mici (cu aspect punctiform la examinarea macroscopică)



Fig. 242 - Splină – pulpă albă (pa.) și pulpă roșie (pr.), H.E. X 40

Scanned with OKEN Scanner

de culoare albă, denumită pulpa albă (componenta limfoidă a splinei) (fig. 242).

Pulpa albă este reprezentată de **zonele T-independente** (corpusculii Malpighi). Aceştia sunt foliculi secundari şi/sau primari care au undeva în coroana de limfocite o arteriolă, numită arteriolă foliculară (fig. 243, 244).



Fig. 243 - Splină – corpuscul Malpighi, H.E. X 40



Fig. 244 - Splină – corpuscul Malpighi, H.E. X 100

În structura pulpei albe mai intră şi **zonele T-dependente**, care apar microscopic sub forma unei coroane de limfocite în jurul unei arteriole (numită arteriolă centrală), aceste teritorii fiind cunoscute şi sub denumirea de teci sau manşoane periarteriolare (fig. 245).



Fig. 245 - Splină – teacă periarteriolară, H.E. X 200

!Obs. În microscopie optică de rutină nu pot fi diferenţiate zonele T-dependente de zonele T-independente nestimulate (care sunt foliculi primari cu arteriolă centrală), diferenţierea fiind posibilă prin marcare cu anticori monoclonali care asigură evidenţierea diferitelor populaţii limfocitare.

Pulpa roşie este formată din **cordoanele celulare Billroth** care sunt scăldate pe ambele feţe de **sinusurile venoase**. Sinusurile venoase sunt vase cu un perete foarte discontinuu alcătuit din celule endoteliale fără joncţiuni între ele şi care sunt situate pe o MB discontinuă, spiralată fapt care a determinat compararea vasului cu un butoi cu doage înguste. Această structură vasculară permite ieşirea şi intrarea (pasajul în dublu sens) a tuturor elementelor figurate din interiorul sângelui în exteriorul vasului, la nivelul cordoanelor Billroth. Acestea sunt teritorii fără perete propriu, situate între două membrane bazale a două sinusuri venoase vecine şi în care sunt prezente toate elementele

Scanned with OKEN Scanner

figurate ale sângelui, ce oricând pot reintra în circulație (fig. 246, 247).



Fig. 246 - Pupă roșie – splină, H.E. X 200



Fig. 247 - Pulpă roșie – splină, H.E. X 400

Splina are rol imunologic prin pulpa albă, reprezintă un sediu de stocare a sângelui și plachetelor, intervine în distrugerea hematiilor îmbătrânite („cimitirul hematiilor").

Organele limfoide secundare neîncapsulate

Țesutul limfoid atașat mucoaselor (MALT) reprezintă grupa organelor limfoide neîncapsulate. El este format din țesutul limfoid atașat tubului digestiv (GALT) și de țesutul limfoid atașat căilor respiratorii (BALT).

Țesutul limfoid atașat tubului digestiv cuprinde în structura sa infiltrațiile limfoide cu caracter temporar (fig. 248) care pot să apară în peretele tubului digestiv în orice segment, secundar pătrunderii unor antigene la acest nivel și infiltrații limfoide cu caracter permanent (cercul amigdalian Waldayer – amigdalele palatine, amigdalele linguale, amigdala faringiană, plăcile Peyer din ileon (fig. 249), apendicele ileo-cecal).



Fig. 248 - Infiltrație limfoidă cu caracter temporar – în submucoasa colonului, H.E. X 40

Recent, în structura MALT a mai fost inclus și țesutul limfoid atașat tractului

Scanned with OKEN Scanner

Fig. 249 - Păcile Peyer – ileon, H.E. X 40

genito-urinar, dar care este mai puțin bine reprezentat comparativ cu GALT și BALT.

Țesutul limfoid atașat mucoaselor are rolul de a asigura apărarea mucoaselor respective, particularitățile zonelor fiind prezența celulelor M în structura epiteliilor de tapetare (vezi cap. Țesutul epitelial) și a Ly B, care se transformă în plasmocite ce produc în special Ig A secretorie.

Amigdala faringiană este localizată la baza nazo-faringelui. Ea este tapetată de un epiteliu pseudostratificat prismatic ciliat cu celule caliciforme, dar din loc în loc are și zone de epiteliu stratificat scuamos fără keratinizare. Stroma amigdalei faringiene este de natură cito-fibrilară (ca în toate organele limfoide secundare), iar parenchimul este format din zone T-dependente și T-independente, reprezentate în principal de către foliculi limfoizi primari și mai puțini secundari. Amigdala faringiană nu este separată printr-o bandă de țesut conjunctiv de structurile vecine.

Amigdalele linguale sunt localizate pe fața dorsală a limbii, în treimea posterioară. Ele sunt tapetate de un epiteliu stratificat scuamos fără keratinizare, care se înfundă și formează o singură criptă la baza căreia se deschid canalele glandelor salivare minore sero-mucoase. Parenchimul amigdalelor este format în principal din zone T-independente organizate ca foliculi limfoizi secundari. În profunzime, amigdalele linguale sunt separate de structurile învecinate printr-o bandă fină de țesut conjunctiv de tip capsular.

Amigdalele palatine sunt situate la limita dintre cavitatea orală și orofaringe. Ele sunt tapetate de un epiteliu stratificat scuamos fără keratinizare, care se înfundă și formează 10-12 cripte amigdaliene (fig. 250, 251). La nivelul



Fig. 250 - Amigdala palatină – criptă, H.E. X 40



Fig. 251– Amigdala palatină – criptă, H.E. X 100

Scanned with OKEN Scanner

acestora se pot observa celule epiteliale descuamate, leucocite, bacterii şi resturi alimentare. În interiorul amigdalei pe stroma cito-fibrilară sunt aranjate zonele T-dependente şi zonele T-independente, acestea din urmă fiind mult mai bine reprezentate (fig. 252, 253).

Fig. 252 - Amigdala palatină – H.E. X 40



Fig. 253 - Amigdala palatină – zonă T-independentă, H.E. X 40

Fig. 254. Glanda palatină – H.E. X 40

La baza amigdalelor palatine, dar nefăcând parte din structura lor, se găsesc într-o atmosferă conjunctivă lobuli de glandă salivară (glanda palatină – glandă tubulo-acinoasă mucoasă) (fig. 254).

Scanned with OKEN Scanner

Capitolul 8

Sistemul endocrin

8.1. Hipofiza

Hipofiza este situată în „şaua turcească", o depresiune a osului sfenoid, la baza creierului. Ea este formată din două zone distincte morfo-funcţional (adenohipofiza şi neurohipofiza) şi se află în conexiune cu hipotalamusul prin tija pituitară.

Adenohipofiza (hipofiza anterioară) este formată din pars distalis, past intermedia şi pars tuberalis, iar neurohipofiza din eminenţa mediană, infundibul şi pars nervosa.

Pars distalis (lobul anterior) este cea mai dezvoltată zonă a hipofizei (reprezintă cca. 75% din adenohipofiză). Ea are o stromă redusă cantitativ, formată dintr-un ţesut conjunctiv lax bogat în fibre de reticulină şi capilare sinusoide largi.

Parenchimul este format din celule endocrine organizate în cordoane anastomozate în reţea.

Clasificarea celulelor endocrine se face în raport cu afinitatea lor faţă de coloranţi în două grupe:

- celule cromofile (cu afinitate faţă de coloranţi);
- celule cromofobe (fără afinitate faţă de coloranţi).

După modalitatea de colorare a granulelor de secreţie celulele cromofile se împart în: celule acidofile (colorabilitate cu coloranţi acizi) (fig. 255, 256) şi celule bazofile (afinitate faţă de coloranţii bazici) (fig. 256, 257, 258).

Fig. 255 - Adenohipofiză – celule acidofile, coloraţie Hurduc X 100

Folosindu-se tehnicile moderne de imunohistochimie cu Ac anti-hormoni secretaţi de diferite celule s-a observat că



Fig. 256 – Adenohipofiză – celule acidofile şi bazofile, coloraţie Hurduc X 100

celulele acidofile sunt celule somatotrope şi celule mamotrope/lactogene, iar celulele bazofile sunt celule tireotrope, celulele gonadotrope şi corticotrope.

Celulele somatotrope sunt celule din categoria celulelor acidofile, de dimensiuni mici, rotunde, cu un nucleu

Scanned with OKEN Scanner

Fig. 257 - Adenohipofiză – celule bazofile, coloraţie Hurduc X 200

situat central şi cu granule de secreţie vizibile.

Fig. 258 - Adenohipofiză – celule bazofile, coloraţie Hurduc X 400

Ele produc STH (hormonul de creştere).

Celulele mamotrop (lactogene) sunt localizate în zona centrală a lobului anterior hipofizar. Acestea sunt caracteristice perioadei de sarcină şi lactaţie când numărul lor creşte. Ele sunt celule din categoria celulelor acidofile şi produc prolactina.

Celulele tireotrope sunt situate în zona antero-mediană, în centrul cordoanelor celulare la distanţă de vasele sanguine. Ele sunt celule din categoria celulelor bazofile, care produc TSH (hormonul tireotrop).

Celulele gonadotrope sunt localizate postero-lateral, în vecinătatea vaselor sanguine. Ele sunt celule din categoria celulelor bazofile, au o formă rotundă şi produc FSH-ul (hormon foliculo-stimulant) şi LH-ul (hormon luteinizant) numit la sexul masculin şi ICSH (hormonul stimulator al celulelor interstiţiale).

Celulele corticotrope sunt celulele cel mai frecvent observate. Ele fac parte din grupa celulelor bazofile, au o formă rotund-ovalară şi un nucleu situat excentric. Sunt celulele care produc ACTH (hormonul adrenocorticotrop) şi LPH (hormonul lipotrop).

Celulele cromofobe sunt dispersate în parenchim printre celulele cromofile. În MO sunt celule palid colorate sau necolorate cu o cantitate mai mică de citoplasmă comparativ cu celulele cromofile (fig. 259). Ele sunt considerate a fi posibil celule cromofile degranulate sau celule stem.

Fig. 259 - Adenohipofiză – celule acidofile (a) şi cromofobe (c), coloraţie Hurduc X 400

Scanned with OKEN Scanner

Pars intermedia este zona de adenohipofiză localizată între pars distalis și par nervosa. În structura sa se observă numeroase chisturi cu perete celular pline cu coloid (chisturi Rathke). Pars intermedia este formată din cordoane de celule bazofile care sintetizează POMC (proopiomelanocortina) un precursor al ACTH-ului, care după un clivaj posttranslațional se transformă în MSH (hormon melanocito-stimulant) cu rol destul de puțin definit la om.

Pars tuberalis este o structură cu aspect inelar, care înconjoară tija hipofizară. În structura ei intră celule bazofile aranjate în insule sau cordoane scurte, celule care se pare că produc FSH și LH în cantitate mică.

Neurohipofiza

Tractul hipotalamo-hipofizar apare ca un mănunchi alcătuit din axoni amielinici ai neuronilor localizați în nucleii supraoptic și paraventricular ai hipotalamusului, care pătrund în hipofiza posterioară, terminațiile acestora fiind localizate în imediata vecinătate a capilarelor. Axonii au rolul de a transporta hormonul antidiuretic (ADH-ul) și oxitocina până la neurohipofiză (aceste substanțe fiind secretate de către hipotalamus).

Pars nervosa (lobul posterior) este formată din terminații nervoase axonale și pituicite. Pituicitele sunt în MO celule slab colorate, cu nucleii rotunzi sau ovalari. Ele sunt celule nesecretorii, de tip glial, cu rol de susținere axonală.

Terminațiile nervoase axonale realizează în MO un aspect fin fibrilar, de textură filamentoasă. Ele vin în contact cu capilarele sanguine și în vecinătatea acestora, în MO cu colorații pe bază de săruri de argint, la nivelul lor se observă o serie de formațiuni mai dilatate tip „măciucă" numite corpi Hering. Acestea sunt zonele care au un conținut granular (granule de secreție care conțin ADH și oxitocină).

8.2. Tiroida și paratiroidele

Tiroida

Tiroida este un organ format din doi lobi uniți printr-un istm. Ea este situată anterior față de trahee și laringe, rolul acestei glande endocrine fiind acela de a produce hormonii tiroidieni (tiroxina –T4 și tri-iodotironina – T3) și calcitonina.

Din punct de vedere morfologic este formată din capsulă, stromă și parenchim.

Capsula - este un țesut conjunctiv dens semiordonat din care se desprind septuri fine care conduc vasele și nervii spre interior (fig. 260).



Fig. 260 - Tiroidă – capsulă, H.E. X 100

Stroma - tiroidei este un țesut conjunctiv lax redus cantitativ, dar bogat în capilare sanguine de tip fenestrat și fibre nervoase.

Parenchimul - este reprezentat de către foliculii tiroidieni și celulele parafoliculare.

Foliculii tiroidieni sunt formațiuni sferice tapetate de un epiteliu simplu așezat pe o MB și care conține în interiorul său un material numit coloid

Scanned with OKEN Scanner

tiroidian (tireoglobulina). În raport cu starea de activitate a foliculului tiroidian și de nivelul său de secționare, pe



Fig. 261 - Tiroidă – H.E. X 40

preparatele microscopice apare un aspect de mozaic (foliculi tiroidieni de dimensiuni diferite) (fig. 261). Epiteliul de tapetare a foliculului tiroidian este un epiteliu simplu cubic (în ortofuncție) care suferă variații de înălțime în raport de starea sa de activitate, astfel el devenind simplu cubic-aplatizat în foliculul tiroidian în hipofuncție și simplu cubic-înalt în foliculul tiroidian în hiperfuncție.

Fig. 262 -Tiroida – foliculi tiroidieni în diferite stadii de activitate, H.E. X 200

Epiteliul foliculului tiroidian este alcătuit din celule denumite tireocite. Acestea în MO, pe coloratia H.E., apar ca celule cu o citoplasmă bazofilă și un nucleu rotund cu nucleol evident (fig. 262).
Coloidul tiroidian (tireoglobulina) este sintetizată de către tireocite, el fiind modalitatea de stocare extracelulară a tiroxinei, iar în MO acesta apare sub forma unei mase acelulare omogenă, eozinofilă și P.A.S. pozitivă. Foliculii tiroidieni în hipofuncție au dimensiunile cele mai mari și cantitate mare de coloid



Fig. 263 - Tiroida – coloid tiroidian, H.E. X 200

tiroidian, la polul opus fiind foliculii tiroidieni în hiperfuncție, de dimensiuni mici și cu puțin coloid tiroidian. În MO, la limita dintre epiteliul tiroidian și coloid apar spații optic goale (numite și vacuole), care au fost considerate în histologia clasică a fi vacuole de rezorbție. Astăzi aceste spații optic goale se știe că sunt artefacte de prelucrare histologică (fig. 263).
Celulele parafoliculare (celulele C, celulele clare)
Celulele parafoliculare sunt celule care apar sub formă de mici grupuri printre celulele epiteliului tiroidian, care le acoperă, astfel încât celulele C nu vin în raport cu lumenul foliculului tiroidian și

Scanned with OKEN Scanner

coloidul tiroidian. Uneori, pe lamele microscopice, datorită incidențelor secționale sunt observate celule C și în plină stromă tiroidiană. În MO ele sunt celule mai mari decât tireocitele, au o

Fig. 264 - Tiroida – celule C, T.S. X 400

citoplasmă mai palidă, eozinofilă și un nucleu ovalar situat central. Celulele parafoliculare pot fi identificate și folosindu-se colorații speciale cu săruri de argint (sunt celule argirofile). Ele produc calcitonina, care este un hormon hipocalcemiant (ce normalizează calcemia) (fig. 264).

Paratiroidele

Paratiroidele, în număr de 4, sunt situate pe fața posterioară a tiroidei, în capsula conjunctivă a acesteia.

Ele sunt organe care au o capsulă proprie, ce le asigură individualizarea de parenchimul tiroidian.

Capsula - este subțire și este formată dintr-un țesut conjunctiv dens semiordonat din care se desprind septuri fine ce pătrund în interior.

Stroma - este reprezentată de un țesut conjunctiv lax, redus cantitativ, dar cu multe fibre de reticulină și vase sanguine.

Parenchimul - este alcătuit din celule endocrine numite celule principale, care sunt aranjate în cordoane anastomozate între ele, glandele paratiroide având o histoarhitectonie de tip cordonal-



Fig. 265 - Paratiroida – H.E. X 40

reticular compact (fig. 265). Celulele principale se prezintă ca celule poligonale, cu citoplasmă bazofilă și nucleu central, hipocrom (fig. 266). După pubertate în mod progresiv, printre celulele principale apar, izolate sau aranjate în mici grupuri, o serie de celule de dimensiuni mai mici, cu citoplasmă acidofilă și nucleu hipercrom. Acestea sunt celulele oxifile, ele fiind considerate de către cei mai mulți autori a fi posibil



Fig. 266 - Paratiroida – celule principale, H.E. X 400

Scanned with OKEN Scanner

celule principale în involuție (!deși în ME s-a observat că sunt celule cu un număr mare de mitocondrii).
Tot cu vârsta la nivelul paratiroidelor apar tot mai numeroase adipocite albe.

Paratiroidele prin celulele principale produc parathormonul care are o acțiune hipercalcemiantă și hipofosfatemiantă.

8.3. Suprarenala

Suprarenala este un organ pereche situat la polul superior al rinichiului. Ea este de fapt un organ dublu ca origine și funcție: corticosuprarenala și medulosuprarenala. Din punct de vedere structural suprarenala este formată din capsulă, stromă și parenchim.

Capsula - este reprezentată de un țesut conjunctiv dens semiordonat din care se desprind septuri fine, care nu determină organizarea organului în lobuli și prin care sunt conduse vasele și nervii.

Stroma - suprarenalei este un țesut conjunctiv lax bogat în fibre de reticulină și capilare sanguine de tip fenestrat.

Parenchimul

La nivelul *corticosuprarenalei* este format din celule dispuse în cordoane celulare. Modalitatea de aranjare spațială a cordoanelor celulare a determinat împărțirea corticosuprarenalei în trei zone, pornind de sub capsulă:

- zona glomerulată (15% din grosimea corticosuprarenalei) – formată din cordoane celulare arcuate, sub formă de glomeruli;
- zona fasciculată (75% din grosimea corticosuprarenalei) – în care cordoanele celulare sunt paralele între ele și perpendiculare pe capsulă;
- zona reticulată (10% din grosimea corticosuprarenalei) – în care cordoanele celulare se anastomozează între ele determinând structurarea unei rețele cu ochiuri mici) (fig. 267, 268, 269).



Fig. 267 - Suprarenala – capsulă (c), glomerulată (g), fasciculată (f), reticulată (r), medulară (m), H.E. X 40



Fig. 268 - Corticosuprarenala – zona glomerulată (g) și fasciculată (f), H.E. X 100

Celulele corticosuprarenalei produc hormonii corticosteroizi, ele stocând în citoplasmă precursori ai acestora. Ele se prezintă ca celule poligonale cu o citoplasmă palid eozinofilă (datorită acumulării de picături lipidice la nivelul ei). Nucleul celulei este rotund și situat

Scanned with OKEN Scanner

central. Citoplasma cea mai palidă o au celulele din zona fasciculată, care sunt denumite generic și spongiocite.

Ca și tipuri de hormoni în cele trei zone ale corticosuprarenalei se



Fig. 269 - Corticosuprarenala – zona fasciculată (f) și reticulată (r), H.E. X 100

produc: mineralocorticoizi (aldosteron) în zona glomerulată, glucocorticoizi (cortizol și corticosteron) în zona fasciculată și hormoni sexuali în zona reticulată.

Medulosuprarenala are origine ectodermică, celulele parenchimatoase fiind practic neuroni care au ca principală funcție secreția de hormoni. Ea apare localizată în interiorul suprarenalei, fără a fi delimitată de corticosuprarenală prin alte structuri histologice, mai mult, vascularizația celor două teritorii comunică. Stroma este similară cu cea a corticosuprarenalei, iar parenchimul este reprezentat de celule organizate în cordoane scurte, anastomozate, cu formarea unei rețele cu ochiuri mari. Celulele parenchimatoase (corpii celulari ai neuronilor simpatici preganglionari transformați în celule secretorii) produc catecolamine, adrenalină și noradrenalină, medulosuprarenala fiind un ganglion simpatic periferic transformat secretor, care mai primește filete nervoase preganglionare, dar care



Fig. 270 - Suprarenala – corticosuprarenala (cs) și medulosuprarenala (ms), H.E. X 200

nu mai emite fibre nervoase postganglionare.

În MO celulele parenchimatoase sunt celule mai mari ca cele din zona corticosuprarenalei, au formă poliedrică, citoplasmă bazofilă și nucleu rotund situat central (fig. 270). Ele sunt celule cromafine și argentafine, deoarece reacționează cu sărurile de crom și cele de argint. Diferențierea între cele două tipuri celulare (celulele care produc adrenalină și cele care produc noradrenalină) este dificilă în MO și colorațiile uzuale. Diferențierea lor în ME este mai facilă pe baza aspectului granulațiilor de secreție.

Scanned with OKEN Scanner

Capitolul 9

Sistemul digestiv

Sistemul digestiv este alcătuit din cavitatea orală, tractul (tubul) digestiv și glandele asociate tubului digestiv, toate acestea asigurând ingestia alimentelor, masticarea, deglutiția, digestia, absorbția precum și eliminarea resturilor alimentare.

9.1. Cavitatea bucală este primul segment al tubului digestiv și în structura ei intră: buzele, limba, mucoasa bucală, dinții și glandele salivare.

Buzele sunt niște repliuri musculo-membranoase care delimitează orificiul de deschidere al cavității bucale. Din punct de vedere morfologic buza prezintă un ax central de tip muscular și doi versanți, unul intern și altul extern, uniți printr-o zonă cunoscută sub denumirea de marginea liberă sau roșul buzelor.

Versantul extern al buzei este versantul cutanat și este format din



Fig. 271 - Buză - versant extern, T.S. X 40

epiderm subțire (epiteliu stratificat scuamos cu keratinizare) și derm (fig. 271, 272).

Fig. 272 - Buză - versant extern, H.E. X 40

Dermul, la rândul său, este împărțit într-o zonă subepitelială numită derm superficial (papilar), formată dintr-un țesut conjunctiv lax și o zonă situată spre axul central muscular denumită derm profund. Dermul superficial conține multe vase sanguine mici și ascensionează spre epiderm formând papilele dermice între crestele epiteliale (acestea din urmă fiind înfundări ale epiteliului spre derm). Dermul profund este reprezentat de un țesut conjunctiv dens semiordonat în care găsim și anexele pielii (glanda sudoripară și aparatul pilo-sebaceu) (vezi Țesutul epitelial – epiteliul glandular exocrin).

Axul central al buzei este alcătuit din fibre musculare striate în dublă secțiune, care sunt însoțite de țesut conjunctiv lax cu vase și nervi periferici (fig. 273, 274).

Versantul intern al buzei este versantul mucos și este format dintr-un epiteliul stratificat scuamos fără keratinizare sub care se găsește un țesut conjunctiv lax. La nivelul acestuia apar

Scanned with OKEN Scanner

vase sanguine, nervi periferici și lobuli de glande salivare minore (care conțin acini seroși, mucoși, micști cu canalele lor de excreție) (fig. 275).

Fig. 273 - Buză – mușchi striat, H.E. X 200



Fig. 274 - Buză – mușchi striat (axul central) și versant intern (mucos), H.E. X 40

Marginea liberă a buzelor este formată dintr-un epiteliu stratificat scuamos fără keratinizare cu zone de orto- și de parakeratinizare, sub care există un țesut conjunctiv lax foarte bine vascularizat care dă prin transparență culoarea roșie a zonei. În această

Fig. 275 - Buză – versant intern (mucos), H.E. X 40

porțiune nu există anexe ale pielii sau



Fig. 276 - Buză – marginea liberă, T.S. X 40

glande salivare minore (fig. 276).

Limba este un organ musculos cu rol în masticație, vorbire și perceperea gustativă prin mucoasa feței dorsale. Axul central al limbii este format din fibre musculare striate în dublă secțiune, insule de țesut conjunctiv lax cu vase, terminații nervoase și numeroase adipocite albe. Mucoasa limbii „îmbracă" axul central muscular și este formată dintr-un țesut conjunctiv lax cu vase, nervi și lobuli de glande salivare

Scanned with OKEN Scanner

Fig. 277 - Limbă – H.E. X 40

minore, care este tapetat de un epiteliu stratificat scuamos fără keratinizare. În plus, mucoasa feței dorsale a limbii prezintă niște structuri particulare numite papile linguale, care asigură și diagnosticul de organ (fig. 277).

Papilele linguale sunt proeminențe ale mucoasei feței dorsale a limbii care în raport cu forma lor sunt clasificate în 3 tipuri: papile filiforme, papile fungiforme, papile circumvalate.

Papilele filiforme sunt cele mai numeroase papile de pe suprafața limbii,

Fig. 278 - Limbă – papilă filiformă, H.E. X 200

ele având rol mecanic și nu sunt implicate în perceperea gustativă, deoarece nu conțin muguri gustativi. Apar dispuse în șiruri paralele cu „V-ul" lingual. Ele sunt proeminențe ale mucoasei feței dorsale a limbii în formă de „cioc de pasăre" (ascuțite la vârf) și sunt formate dintr-un ax conjunctivo-vascular tapetat de epiteliu stratificat scuamos fără keratinizare. În zona vârfului papilei pot să apară zone de orto- și parakeratinizare (fig. 278).

Papilele fungiforme sunt răspândite printre papilele filiforme, fiind localizate mai ales pe marginea limbii. Ele pot conține în structura lor muguri gustativi. Au o formă de ciupercă, cu o bază îngustă de implantare și o margine liberă rotunjită, fiind formate morfologic tot dintr-un epiteliu stratificat scuamos fără keratinizare, care tapetează un ax conjunctiv central (fig. 279).

Fig. 279 - Limbă – papilă fungiformă, H.E. X 200

Papilele circumvalate formează „V-ul" lingual, care are vârful orientat posterior. Ele sunt proeminențe ale mucoasei cu o bază largă de implantare și o margine liberă netedă sau ușor rotunjită. Acestea sunt mai joase decât celelalte papile linguale și au în jurul lor

Scanned with OKEN Scanner

un șanț adânc numit valum (fig. 280). Structural sunt alcătuite dintr-un țesut conjunctiv lax tapetat de epiteliu stratificat scuamos fără keratinizare.

Pe versanții papilei din lungul valumului există intraepitelial sute de muguri gustativi cu rol în perceperea gustului (fig. 281). La baza șanțului papilei circumvalate se deschid glandele von Ebner, care sunt glande salivare minore de tip tubulo-acinos seros (acini seroși cu canalele lor de excreție) (fig. 282, 283). În lamina propria de la baza celorlalte papile linguale (mai puțin papilele circumvalate) apar lobuli de glande salivare minore de tip mucos (fig. 284) sau mixt.

Fig. 280 - Limbă – papilă circumvalată, H.E. X 40

Mugurele gustativ este un „organ" senzorial localizat intraepitelial, care apare în MO ca o zonă ovalară, mai clară, ce ajunge aproape de suprafața liberă a epiteliului. Celulele din structura unui mugure gustativ sunt dispuse în jurul unui ax central, aranjament comparat cu cel al feliilor într-o portocală.

Fig. 281 - Limbă – muguri gustativi, H.E. X 200

Ultrastructural, mugurele gustativ conține 4 tipuri celulare: celule întunecate (de susținere), celule clare



Fig. 282 - Limbă - glanda von Ebner, H.E. X 40

(probabil cu rol de susținere), celule receptoare, celule bazale (cu rol de regenerare).

Scanned with OKEN Scanner



Fig. 283 - Limbă - glanda von Ebner, H.E. X 200

Fig. 284 – Limbă - Glandă salivară mucoasă minoră, H.E. X 100

Mucoasa cavității bucale tapetează cavitatea bucală în totalitatea sa. Ea se reflectă la nivelul maxilarelor pentru a forma mucoasa gingivală și pe suprafața limbii pentru a deveni mucoasa liguală.

Mucoasa bucală este formată dintr-un epiteliu stratificat scuamos fără keratinizare cu zone de orto- și parakeratinizare (pe palatul dur și gingie), însoțit de un țesut conjunctiv lax, bine vascularizat și inervat, sub care există o bandă de țesut conjunctiv mai dens (mai bogat în fibre de colagen), care vine în raport direct cu periostul boltei osoase și a maxilarelor (atașarea țesutului conjunctiv fiind fixă la acest nivel), sau cu țesutul conjunctiv lax (situat sub mucoasa bucală) din celelalte teritorii ale cavității bucale.

În corionul mucoasei bucale apar dispersați lobuli de glande salivare minore și structuri de tip limfoid (aglomerări de limfocite T și B) numite amigdale (linguale, palatine și faringiene după localizarea lor).

Mucoasa gingivală este teritoriul din mucoasa bucală care tapetează gingiile. Ea este formată morfologic din epiteliu stratificat scuamos fără keratinizare cu zone de orto- și parakeratinizare, sub care există un țesut conjunctiv care vine în raport direct cu periostul maxilarelor și a alveolelor dentare. Crestele epiteliale sunt la acest nivel foarte adânci, iar secundar papilele dermice sunt înalte și cu vârful spre suprafața epiteliului, fapt care explică frecvența mai mare a hemoragiilor în acest teritoriu al mucoasei bucale (deoarece cele câteva celule epiteliale superficiale se pot descuama ușor). Zona epitelială a mucoasei gingivale atașată smalțului se numește epiteliu joncțional, iar spațiul de delimitare între gingie și dinte este denumit sulcus gingival.

Mucoasa palatină este zona de mucoasă bucală care tapetează palatul dur și palatul moale. În zona palatului dur mucoasa este formată din epiteliu stratificat scuamos fără keratinizare cu zone de parakeratinizare, sub care există un țesut conjunctiv dens semiordonat. În zona posterioară a palatului dur în țesutul conjunctiv există glande tubulo-acinoase mucoase (care formează glanda palatină).

Palatul moale este acoperit tot de un epiteliu stratificat scuamos fără keratinizare însoțit de un țesut conjunctiv dens semiordonat, în care apar lobuli de glande salivare minore.

Scanned with OKEN Scanner

Comparativ cu mucoasa gingivală, în mucoasa palatină crestele epiteliale nu sunt așa de adânci, iar papilele conjunctive nu sunt atât de înalte.

Dintele

Dinții sunt situați la nivelul maxilarelor superioare și inferioare, în alveolele dentare, unde sunt susținuți de ligamentul periodontal și epiteliul mucoasei gingivale.

Din punct de vedere structural, dintele este format din coroană (porțiunea vizibilă în cavitatea bucală), colet și rădăcină (care este localizată în interiorul alveolei dentare). Ca și componente morfologice, dintele adult este format din smalț, dentină și pulpă dentară.

Smaltul este cea mai dură substanță din organism, fiind formată în proporție de 96% din cristale de hidroxiapatită și 4% substanțe organice. El acoperă exteriorul coroanei dintelui, iar dacă este distrus nu se mai reface. Acest lucru se datorează faptului că celulele care produc smaltul (ameloblastele) mor înainte de erupția acestuia.

Dentina este tot o substanță dură, dar nu prezintă duritatea smaltului. Ea formează structura internă a dintelui atât la nivelul coroanei (situată sub smalț), cât și la nivelul rădăcinii acestuia, unde este interpusă între cement și camera pulpară. Ea este secretată de către odontoblaste, celule care se mențin viabile pe tot parcursul existenței dintelui, dar dentina reparativă se depune pe suprafața celei existente, înspre camera pulpară, determinând reducerea dimensiunii acesteia.

Pulpa dentară formează axul central al dintelui adult și se află situată într-o serie de cavități din interiorul dintelui numite camera pulpară (la nivelul coroanei) și canalul radicular (la nivelul rădăcinii). Canalul radicular comunică cu spațiul ligamentului periodontal prin-o zonă de dimensiuni mici, numită foramen apical (această arie permițând pătrunderea vaselor și nervilor înspre pulpa dentară).

Din punct de vedere morfologic pulpa dentară este formată din: miezul pulpar (situat central, care este un țesut conjunctiv lax foarte bine inervat și vascularizat), din zona celularizată (un țesut conjunctiv bogat în fibroblaste și celule mezenchimale), din zona acelulară (un țestut conjunctiv cu consistență gelatinoasă) și la exterior din zona odontoblastică (un rând de odontoblaste).

Cementul este tot o substanță cu o consistență dură, dar care este situată exclusiv la nivelul rădăcinii dintelui. El este produs de către cementoblase (celule viabile pe toată existența dintelui) și este alcătuit din punct de vedere chimic din 45% cristale de hidroxiapatită și 55% substanțe organice. Din punct de vedere structural, la nivelul cementului se descriu două zone: cementul acelular (bazal) și cementul celular (apical), acesta din urmă fiind comparabil cu structura osoasă, datorită cementocitelor (celule situate în lacune asemănătoare osteocitelor în osteoplaste). Cementul poate fi degradat de către odontoclaste, celule asemănătoare osteoclastelor.

Ligamentul periodontal

Este situat în spațiul dintre alveolă și cement. Din punct de vedere morfologic este un țesut conjunctiv dens semiordonat, bine vascularizat, a cărui fibre de colagen de tip I sunt organizate în fascicule principale, numite fibrele Sharpey, ligamentul periodontal având rol în amortizarea sau anularea forțelor exercitate asupra dintelui în tipul masticației.

Scanned with OKEN Scanner

Glandele salivare – vor fi descrise la cap. *Glande anexe ale tubului digestiv*

9.2. Tubul (tractul) digestiv

Faringele este teritoriul aero-digestiv care cuprinde trei zone diferite: nazofaringele, orofaringele și faringele laringeal. *Orofaringele* are un perete format dintr-o mucoasă și o pătură musculară. Mucoasa este alcătuită dintr-un epiteliu stratificat scuamos fără keratinizare și un țesut conjunctiv lax (lamina propria), care conține multe elemente limfoide (foliculi limfatici și aglomerări difuze de limfocite).

Musculara orofaringelui este formată din fibre musculare striate suprapuse pe mai multe straturi. Celelalte segmente ale faringelui vor fi detaliate la cap. *Sistemul respirator*.

Esofagul este un conduct tubular care asigură transportul bolului alimentar între faringe și stomac.

Din punct de vedere morfologic el este format din 4 tunici (pături):

1) tunica mucoasă (tunica internă) este alcătuită din trei elemente: epiteliu de tapetare de tip stratificat scuamos fără keratinizare, țesut conjunctiv (lamina propria) de apărare și muscularis mucosae (fig. 285); în lamina propria (corion) găsim glandele cardiale superioare în 1/3 superioară a esofagului și glandele cardiale inferioare în 1/3 inferioară a esofagului; acestea sunt glande tubulo-acinoase mucoase; pe preparatele histologice în lamina propria a mucoasei se mai observă și secțiuni prin canalele de excreție ale glandelor esofagiene proprii, canale care sunt tapetate de un epiteliu cubic bistratificat (fig. 286);



Fig. 285 - Esofag – mucoasă (m.), submucoasă (sm.), H.E. X 40

muscularis mucosae este formată din două straturi subțiri de fibre musculare netede (un strat circular intern și altul longitudinal extern),

Fig. 286 - Esofag – mucoasă, H.E. X 200

care la nivelul esofagului este discontinuu, deoarece este străbătut de canalele esofagiene proprii, care urcă din submucoasă în mucoasă; muscularis mucosae este elementul morfologic care delimitează pe toată lungimea tubului digestiv mucoasa de submucoasă (fig. 287);

Scanned with OKEN Scanner

2) *tunica submucoasă* este reprezentată de un țesut conjunctiv lax, bine vascularizat care conține glandele esofagiene proprii (glande tubulo-acinoase mucoase) (fig. 288); în tot lungul tubului digestiv, în submucoasă există plexul submucos nervos Meissner, care conține microganglioni vegetativi parasimpatici și terminații nervoase libere (vezi Țesutul nervos);



Fig. 287 - Esofag – muscularis mucosae (mm), H.E. X 40



Fig. 288 - Esofag – glande esofagiene proprii, H.E. X 100

3) *tunica musculară* este formată din fibre musculare dispuse pe două straturi, aranjate circular intern și longitudinal extern; ele sunt formate numai din fibre musculare striate scheletale în 1/3 superioară a

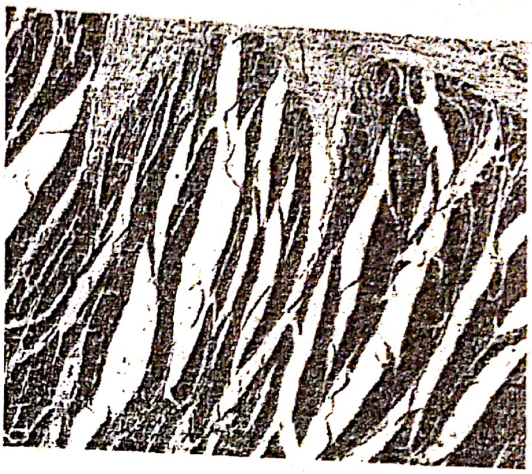

Fig. 289 - Esofag - tunica musculară (1/3 superioară), H.E. X 40

esofagului (fig. 289), exclusiv fibre musculare netede în 1/3 inferioară a esofagului și dintr-un amestec de fibre musculare striate și netede în 1/3 medie a esofagului (fig. 290); între păturile musculare apar insule de țesut conjunctiv lax în care există și elemente ale plexului nervos Auerbach;

Fig. 290 - Esofag – tunica musculară (1/3 mijlocie), H.E. X 100

4) *tunica externă (adventicea)* este un țesut conjunctiv lax bine vascularizat

Scanned with OKEN Scanner

și inervat, care conține adipocite albe și care se continuă cu țesutul conjunctiv din structura organelor vecine; porțiunea inferioară (subdiafragmatică) a esofagului este tapetată de seroasă, care conține în plus mezoteliu.

Pasajul eso-gastric reprezintă marcarea morfologică a trecerii dintre cele două segmente ale tubului digestiv. El este recunoscut prin schimbarea bruscă a epiteliului de tapetare al esofagului (epiteliu stratificat scuamos fără keratinizare) cu cel al stomacului (epiteliu simplu prismatic înalt) (fig. 291, 292).

Stomacul

Stomacul este un segment al tubului digestiv, care din punct de vedere morfologic prezintă 3 zone: cardia, zona fundică și zona pilorică. Peretele stomacului este organizat pe 4 tunici:

1) tunica mucoasă este alcătuită din epiteliu simplu prismatic înalt, omogen și secretant de mucus. Epiteliul de suprafață se înfundă și formează criptele

Fig. 291 - Pasajul eso-gastric - H.E. X 40

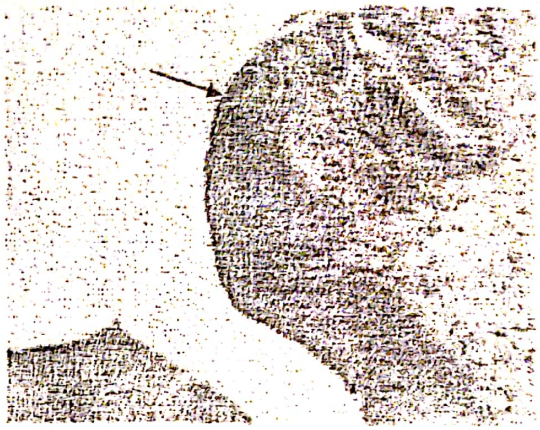

Fig. 292 - Pasajul eso-gastric - H.E. X 200

sau foveolele gastrice; sub epiteliu de tapetare se află un corion de apărare (lamina propria), iar separarea de tunica submucoasă se face prin muscularis mucosae. În lamina propria, în raport cu regiunea stomacului, sunt prezente glande de mai multe tipuri: glande cardiale, glande fundice și glande pilorice.

Muscularis mucosae este formată din două straturi subțiri de fibre musculare netede dispuse circular la interior și longitudinal la exterior. La nivelul stomacului muscularis mucosae apare ca o „bandă continuă", glandele fiind localizat exclusiv la nivelul mucoasei în lamina propria.

Criptele gastrice preiau rolul canalelor de excreție a glandelor din lamina propria și au o lungime diferită în raport cu regiunea stomacului.

În zona cardiei criptele gastrice ocupă aproximativ jumătate din grosimea mucoasei, iar glandele cardiale sunt glande tubulo-acinoase simple sau ramificate de tip mucos.

În regiunea fundică criptele gastrice sunt scurte și ocupă cca. 1/3 din grosimea mucoasei (fig. 293) și la

Scanned with OKEN Scanner

Fig. 293 - Stomac regiune fundică - H.E. X 40

Fig. 294 - Stomac regiune fundică – cripte și glande. H.E. X 100

nivelul lor se deschid glandele fundice (fig. 294).

Glandele fundice sunt glande tubulare simple drepte sau ușor sinuoase situate una lângă alta, paralele între ele și separate printr-un țesut conjunctiv (corion) redus, dând impresia unei mase celulare dense la examinările cu obiective mici (fig. 295).

Structural glandele au o bază (fund), un corp și un gât scurt, iar în alcătuirea lor intră mai multe tipuri celulare: celule mucoase (accesorii), celule parietale (oxintice), celule principale (pepsinogene, bazofile), celule endocrine.



Fig. 295 - Stomac regiune fundică – glande fundice, H.E. X 100

Celulele exocrine:

- celulele mucoase (accesorii) – puține la număr sunt localizate la gâtul glandei; ele sunt celule cubice care secretă mucus, și frecvent prezintă figuri mitotice; celulele mucoase sunt celulele care asigură regenerarea epiteliului glandular, dar și a epiteliului de tapetare gastric;
- celulele parietale (oxintice) – sunt localizate în principal la nivelul corpului glandei fundice și au rolul de a produce acid clorhidric și factorul intrinsec Castle; în microscopie optică apar ca celule mari, rotunde, care aparent depășesc conturul glandei, cu citoplasma intens acidofilă și nucleu central, rotund (fig. 296);
- celulele principale (pepsinogene) – sunt localizate la baza și corpul glandei fundice, ele fiind celulele care secretă pepsinogen și labferment; în MO se prezintă ca celule prismatic înalte cu citoplasma bazofilă și cu un nucleu ovalar situat la polul bazal (fig. 296).

Scanned with OKEN Scanner

Fig. 296 - Glande fundice – celule parietale (pr.) şi celule principale (p.) , H.E. X 200

Celule endocrine (enteroendocrine) sunt celule dispersate printre cele exocrine ale glandei fundice, fiind necesare colorații speciale cu săruri metalice (argint) pentru identificarea lor în MO.

În regiunea pilorică criptele gastrice sunt lungi, ele ocupând aproximativ 2/3 din grosimea mucoasei (fig. 297), iar glandele sunt reprezentate de glandele pilorice (glande tubulo-ramificate de tip mucos) (fig. 298).

2) tunica submucoasă este formată din țesut conjunctiv lax cu vase și plexul



Fig. 297 - Stomac regiune pilorică - H.E. X 40

nervos Meissner (fig. 299, 300, 301);

3) tunica musculară este alcătuită din fibre musculare netede (fig. 302) dispuse

Fig. 298 – Glande pilorice – H.E. X 400

pe trei straturi: oblic intern, circular la mijloc şi longitudinal la exterior; între stratul circular şi longitudinal de fibre musculare netede apare şi plexul nervos Auerbach (fig. 303); stratul circular este bine reprezentat la nivelul cardiei şi pilorului unde formează cele două sfinctere;



Fig. 299 - Stomac – tunica submucoasă (sm), H.E. X 40

4) tunica externă (seroasa) este formată dintr-un țesut conjunctiv lax cu vase,

Scanned with OKEN Scanner



Fig. 300 - Stomac – mucoasă (mc) şi submucoasă (sm), H.E. X 40



Fig. 301 - Stomac – muscularis mucosae (mm), submucoasă (sm), musculară (m), H.E. X 100



Fig. 302 – Stomac – tunica submucoasă (sm) şi musculară (m.), H.E. X 40

nervi şi adipocite albe, care este tapetat la exterior de mezoteliu.



Fig. 303 – Stomac - plex Auerbach, H.E. X 100

Stomacul este un organ cu funcţie mecanică, de secreţie exocrină şi endocrină şi de depozitare temporară a alimentelor cu continuarea digestiei lor (proces care începe din cavitatea bucală).

Intestinul subţire

Intestinul subţire prezintă 3 zone distincte anatomic şi morfologic: duodenul, jejunul şi ileonul.

Fiind sediul principal al fenomenelor de absorbţie, intestinul subţire posedă o serie de structuri care măresc suprafaţa de contact între peretele intestinal şi conţinutul său. Aceste structuri sunt: valvulele conivente (repliuri permanente ale mucoasei şi submucoasei), vilozităţile intestinale (proeminenţe ale mucoasei intestinale) şi microvilozităţile intestinale de la polul apical al enterocitelor.

Intestinul subţire are un perete organizat tot pe 4 tunici care pornind de la interior sunt:

1) tunica mucoasă prezintă trei elemente: un epiteliu de tapetare, simplu prismatic înalt, heterogen,

Scanned with OKEN Scanner

secreto-absorbtiv (vezi cap. Ţesutul epitelial), un corion de apărare (lamina propria), cu maximă dezvoltare la nivelul jejunului şi muscularis mucosae; mucoasa (epiteliu şi lamina propria) ascensionează pentru a forma vilozităţile intestinale; acestea apar în MO ca zone de mucoasă cu forme şi lungimi variate în raport cu regiunea intestinului subţire şi au un ax conjunctiv (corion de apărare) mărginit de epiteliul de tapetare intestinal, cu enterocite şi celule caliciforme; lamina propria de la nivelul vilozităţilor intestinale conţine un chilifer central, vase sanguine şi câteva fibre musculare netede desprinse din muscularis mucosae, care formează muschiul lui Brucke; acestea din urmă au rolul de a orienta, direcţiona vilozităţile intestinale şi de a facilita evacuarea limfei din chiliferul central; în lamina propria, pe toată lungimea intestinului subţire, apar glandele Lieberkühn (glande tubulare simple drepte), care se deschid la baza vilozităţilor intestinale;

2) *tunica submucoasă* este delimitată de mucoasă prin muscularis mucosae; ea este reprezentată de un ţesut conjunctiv lax bine vascularizat, care conţine plexul Meissner şi care are glande Brunner în duoden şi plăcile Peyer în ileon;

3) *tunica musculară* este tunica formată din 2 straturi de fibre musculare netede, dispuse circular intern şi longitudinal extern, între cele două straturi existând plexul nervos Auerbach;

4) *tunica seroasă* este formată dintr-un ţesut conjunctiv lax cu vase, nervi şi adipocite albe, care este tapetat de mezoteliu.

Particularităţi morfologice ale peretelui intestinului subţire în raport cu regiunile sale:

- ***în duoden*** – vilozităţile intestinale sunt ceva mai late (au formă de frunză de ferigă), glandele Lierberkühn sunt mai puţin adânci (lungi) ca în jejun, iar muscularis

Fig. 304 - Duoden – tunica mucoasă (mc) şi tunica submucoasă (sm), H.E. X 40

Fig. 305 - Duoden – glande Lieberkühn (g.L.) şi glande Brunner (g.B.), H.E. X 40

mucosae este discontinuă, deoarece este străbătut de glandele Brunner din submucoasă (fig. 304, 305); acestea sunt glande tubulo-acinoase mucoase, care se

Scanned with OKEN Scanner

deschid în glandele Lieberkühn, ce funcționează ca și canale de excreție și



Fig. 306 - Duoden – tunica mucoasă (mc), submucoasă (sm) și musculară (m), H.E. X 40

prin care se deschid la baza vilozităților intestinale (fig. 306); adenomerul glandelor Brunner este tapetat de un epiteliu simplu prismatic, celulele având o citoplasmă spumoasă, slab acidofilă și nucleul împins la polul bazal; ele produc un mucus alcalin, care are rolul de a neutraliza chimul gastric acid care ajunge în duoden;

- ***în jejun*** – vilozitățile intestinale sunt lungi, efilate, numeroase, iar glandele Lieberkühn adânci și dese (fig. 307, 308, 309, 310, 311, 312); glandele Lieberkühn au în structura lor celule Paneth mai numeroase în duoden și ileon decât în jejun; submucoasa nu are elemente caracteristice (fig. 313, 314), iar muscularis mucosae este continuă (fig. 314); tunica musculară și seroasa nu prezintă aspecte deosebite (fig. 315);
- ***în ileon*** – vilozitățile intestinale sunt mai scurte, mai late și mai puține numeric decât în jejun, iar glandele Lieberkühn mai puțin adânci (fig. 316); în epiteliul de suprafață ca și cel al glandelor Lieberkühn, pe măsura apropierii de colon, crește numărul de celule caliciforme în detrimentul enterocitelor;



Fig. 307 - Jejun – tunica mucoasă, H.E. X 40



Fig. 308 - Jejun – mucoasă (mc), submucoasă (sm), musculară (m), H.E. X 40

submucoasa conține în plus și în mod permanent foliculi limfatici primari și secundari grupați, care sunt cunoscuți sub denumirea de plăcile Peyer (fig. 317); prezența lor în submucoasa ileonului determină discontinuitatea muscularis mucosae;

Scanned with OKEN Scanner

Fig. 309 - Vilozități intestinale - jejun, H.E. X 200

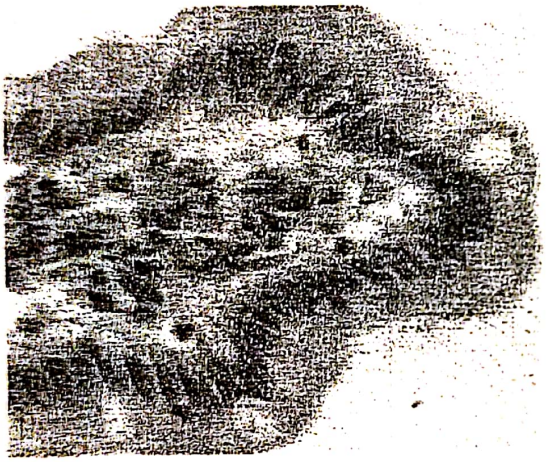

Fig. 310 - Vilozitate intestinală - jejun, H.E. X 400

Fig. 311 - Glande Lieberkühn - jejun, H.E. X 100

Fig. 312 - Glande Lieberkühn - jejun, H.E. X 200



Fig. 313 - Jejun – tunica submucoasă (sm) și musculară (m), H.E. X 40



Fig. 314 - Jejun– tunica submucoasă (sm), H.E. X 100

Scanned with OKEN Scanner



Fig. 315 - Jejun – tunica musculară (m) și seroasa (s), H.E. X 200



Fig. 316 - Ileon – mucoasa (mc), submucoasa (sm), H.E. X 40

Fig. 317 - Ileon – submucoasa (sm) și musculara (m), H.E. X 40

datorită prezenței plăcilor Peyer ileonul este considerat parte componentă a țesutului limfoid atașat mucoaselor.

Intestinul gros

Este segmentul tubului digestiv care prezintă la rândul său mai multe regiuni: cec, colon, apendice, rect și anus. Morfologic nu există diferențe între cec și colon.

Colonul are un perete structurat pe 4 tunici concentrice, ca și restul tubului digestiv:

1) *tunica mucoasă* este formată din epiteliu de tapetare, lamina propria și muscularis mucosae; epiteliul de tapetare este unul simplu prismatic înalt, heterogen, secreto-absorbtiv cu numeroase celule caliciforme și mai puține enterocite; caracteristica intestinului gros este că nu conține vilozități intestinale; corionul (lamina propria) este unul de apărare, în care se remarcă prezența glandelor Lieberkühn (fig. 318); acestea, în comparație cu cele din intestinul subțire, sunt mai scurte, au mai multe celule caliciforme, mai puține enterocite, nu au celule Paneth și se deschid la nivelul suprafeței epiteliului de tapetare (fig. 319, 320); tot în lamina propria (dar și/sau submucoasă), adesea se remarcă existența unor infiltrații limfoide (de tip T-dependent și/sau T-independent) cu caracter tranzitoriu, ca urmare a pătrunderii unor antigene luminale la acest nivel;
2) *tunica submucoasă* este un țesut conjunctiv lax cu vase și plex nervos Meissner, care este separat de mucoasă prin muscularis mucosae continuă;

Fig. 318 - Colon – tunica mucoasă (mc) și submucoasă (sm), H.E. X 100

3) *tunica musculară* este formată din fibre musculare netede (fig. 321) aranjate pe două straturi, circular intern (continuu) și longitudinal extern (discontinuu, formând trei benzi înguste conoscute sub denumirea de tenia coli);



Fig. 319 - Colon – glande Lieberkühn, H.E. X 200

4) *tunica seroasă* este un țesut conjunctiv lax cu vase, nervi și adipocite albe, tapetat de mezoteliu.

Apendicele ileo-cecal – segment reminescență a intestinului gros, are un perete subțire (comparativ cu colonul), dar care este organizat tot pe 4 tunici concentrice:

1) tunica mucoasă - epiteliul de tapetare are mai puține celule caliciforme

Fig. 320 - Colon – glande Lieberkühn, H.E. X 400



Fig. 321 - Colon – tunica mucoasă (mc), submucoasă (sm), musculară (m), H.E. X 100

comparativ cu colonul și mai multe celule enteroendocrine; mucoasa nu formează vilozități intestinale, iar glandele Lieberkühn din corionul mucoasei se deschid direct în lumen (fig. 322); ele sunt mai scurte și mai puține numeric, decât cele din intestinul subțire și au în structura lor celule Paneth;

Scanned with OKEN Scanner



Fig. 322 - Apendice ileo-cecal – tunica mucoasă (mc) și submucoasă (sm), H.E. X 40

lamina propria (corionul de apărare) prezintă pe lângă glandele Lieberkühn și numeroase infiltrații limfoide (T-dependente și T-indepentente) cu caracter permenent; acestea ocupă toată mucoasa și coboară uneori și în submucoasă și de aceea muscularis mucosae este discontinuă (fig. 323), motiv pentru care apendicele ileo-cecal este parte componentă a țesutului limfoid atașat mucoaselor ca și ileonul;



Fig. 323 - Apendice ileo-cecal – folicul limfatic secundar, T.S. X 40

2) *tunica submucoasă* este un țesut conjunctiv lax cu vase și plex Meissner, ocupat parțial de infiltrațiile limfoide extinse din corionul mucoasei;

Fig. 324 - Apendice ileo-cecal – tunica submucoasă (sm) și musculară (m), H.E. X 40

3) *tunica musculară* este formată din două straturi subțiri de fibre musculare netede, dispuse circular intern și longitudinal extern (fig. 324);
4) *tunica seroasă* are o structură similară cu cea a colonului.

Rectul prezintă o mucoasă în care se găsesc glande Lieberkühn lungi, ce au un număr mare de celule caliciforme și un țesut conjunctiv lax (corion) bogat în infiltrații limfoide. Submucoasa conține un număr mare de vase, care în situații patologice se pot dilata formând hemoroizi. La nivelul musculare nu se mai remarcă tenii.
Anusul este ultimul segment al tubului digestiv, care asigură și comunicarea cu exteriorul. Se descriu mai multe segmente la nivelul anusului. Porțiunea ano-rectală are o mucoasă cu un epiteliu

Scanned with OKEN Scanner

de tip intestinal şi glande Lieberkühn tot mai scurte şi mai rare pe măsura apropierii de exterior. Deasupra orificiului anal are lor trecerea bruscă la nivelul mucoasei de la epiteliul simplu prismatic intestinal la epiteliul stratificat scuamos fără keratinizare. Acest epiteliu se keratinizează în vecinătatea orificiului anal. La acest nivel fibrele musculare netede ale tunicii interne circulare prezintă o îngroşare formând sfincterul anal intern. Ultimul segment al regiunii anale este porţiunea cutanată, ceva mai pigmentată şi care are epiderm şi derm cu anexele pielii.

Scanned with OKEN Scanner

9.3.Glandele anexă ale tubului digestiv

Ficatul

Ficatul este un organ parenchimatos format din punct de vedere structural dintr-o capsulă, o stromă și un parenchim (fig. 325).

Capsula (capsula lui Glisson) - este reprezentată de un țesut conjunctiv dens semiordonat, din care se desprind septuri prin care sunt conduse vasele, nervii și canalele biliare.

Stroma ficatului - este un țesut conjunctiv bogat în fibre de reticulină și care are rolul de a susține parenchimul. Ea este bine vascularizată de o serie de vase cu o structură specială numite capilare sinusoide.



Fig. 325 – Ficat – H.E. X 40

Ficatul este un organ cu o vascularizație particulară, prin hilul hepatic intrând două vase mari – vena portă și artera hepatică. Vena portă aduce cca. 75% din sângele care irigă ficatul. Ea se ramifică progresiv generând venulele din spațiile porto-biliare care se vor deschide în sinusoidele hepatice. Acestea se vor colecta în venulele centrale, care prin confluare vor genera venele hepatice ce se vor deschide în vena cavă inferioară. Artera hepatică aduce cca. 25% din sângele (ce este un sânge oxigenat) care irigă ficatul. Ea se ramifică însoțind vasele generate de vena portă, cu mențiunea că din arteriolele din spațiul porto-biliar se formează și o serie de vase capilare care sunt dispuse în jurul canalelor biliare extralobulare. Ca urmare, prin capilarele sinusoide hepatice curge un sânge amestecat cu origine în vena portă (3/4) și în artera hepatică (1/4).

Sinusoidele hepatice au o dispoziție radiară printre cordoanele de hepatocite (fig. 326) dinspre spațiile porto-biliare spre venulele centrale (fig. 327). Ele au un perete format dintr-un endoteliu discontinuu așezat pe o MB discontinuă. În MO se observă din loc în loc câte un nucleu lenticular „plăcat" pe cordoanele de hepatocite care este nucleul celulei endoteliale a sinusoidului hepatic, sau nucleii rotunzi ai celulelor Kupffer (macrofagele hepatice) (fig. 328).



Fig. 326 - Capilare sinusoide – ficat, H.E. X 100

Scanned with OKEN Scanner

Fig. 327 - Venulă centrală – ficat, H.E. X 100

În structura sinusoidului hepatic mai intră şi alte două celule: celule Ito şi pit-cell. Celula Ito este localizată în spaţiul Disse ea putând fi observată în ME sau prin marcaj imunohistochimic. Este o celulă care are capacitatea de a stoca lipide şi care este implicată în procesul de fibroză hepatică. Pit-cell este de fapt un Ly NK, identificabil tot în ME, ce intervine în apărarea antivirală şi antitumorală.



Fig. 328 - Capilare sinusoide – celule endoteliale (E.), celule Kupffer (K.), H.E. X 200

Parenchimul hepatic - este format din celule specializate numite hepatocite, care sunt aranjate în plăci monocelulare perforate de sinusoidele hepatice, care pot trece de pe o faţă pe alta a plăcilor celulare şi de la o placă la alta în drumul lor spre venula centro-lobulară (venulă terminală). Pe secţiunile histologice imaginea în plan a plăcilor de hepatocite este de cordoane celulare scăldate pe ambele feţe de către sinusoidele hepatice.

Hepatocitul în MO apare ca o celulă poligonală, cu o citoplasmă acidofilă sau mai bazofilă, în raport cu starea sa de activitate. El are un nucleu rotund, hipocrom, situat central cu 1-2 nucleoli. unele celule fiind binucleate.

La nivelul hepatocitelor în ME se descriu 3 poli (feţe):

- polul interhepatocitar – este zona de joncţiuni intercelulare între două hepatocite vecine;
- polul biliar – este teritoriul dintre membranele plasmatice a două hepatocite, care apare uşor mai dilatat şi perfect închis prin joncţiuni strânse, unde se acumulează bila; prezenţa joncţiunilor strânse de tip adherens şi ocludens fac ca bila să nu ajungă, în mod normal, în sinusoid (în sânge), ci să se scurgă prin aceste „canale" delimitate de membranele plasmatice ale hepatocitelor până în vecinătatea spaţiilor porto-biliare; bila se scurge în sens invers curgerii sângelui prin capilarele sinusoide;
- polul vascular – vine în raport cu sinusoidul hepatic, între MB a sinusoidului şi membrana plasmatică a hepatocitului existând un spaţiu numit spaţiu Disse.

Lobulaţia ficatului

Pe secţiunile histologice la om nu există teritorii de parenchim delimitate complet de ţesut conjunctiv, să se încadreze în definiţia unui lobul. Imaginea de *lobul hepatic clasic* apare la

Scanned with OKEN Scanner

ficatul de porc, unde acesta se prezintă ca un teritoriu de parenchim cu o formă hexagonală ce are în cele 6 unghiuri câte un spațiu porto-biliar, iar în centru se găsește venula centro-lobulară (terminală) spre care converg radiar cordoanele de hepatocite și sinusoidele hepatice.

La om imaginea clasică de lobul hepatic se poate doar imagina, el fiind tot un teritoriu de parenchim aproximativ hexagonal, ce are în mijloc venula terminală și în 3 din cele 6

Fig. 329 - Spațiu porto-biliar – H.E. X 100

unghiuri câte un spațiu porto-biliar Kiernan (fig. 329).

Spațiul porto-biliar se prezintă ca o insulă de țesut conjunctiv lax care conține triada portală: o venulă (ram din vena portă), o arteriolă (ram din artera hepatică) și un canal biliar extralobular (fig. 330, 331). Lobulul hepatic clasic este un teritoriu de parenchim individualizat pe baza funcției endocrine a ficatului.

Lobulul portal este un teritoriu de parenchim fără delimitare morfologică de formă triunghiulară, bazat pe funcția exocrină a ficatului (secreția de bilă). El este centrat de un spațiu porto-biliar, în

Fig. 330 - Triada portală – arteriola (A.), venula (V.) și canaliculul biliar (B.), H.E. X 100

cele 3 unghiuri existând 3 venule centrale din 3 lobuli clasici vecini. El este de fapt un teritoriu de parenchim care drenează bila într-un canal biliar extralobular din spațiul porto-bilar.



Fig. 331 - Triada portală – H.E. X 200

Acinul hepatic (vascular) are o formă elipsoidală. El este centrat de o latură a unui lobul clasic hepatic, cu vârfurile în două venule centrale din 2 lobuli clasici vecini. Delimitarea lui se bazează pe teritoriul hepatic care este irigat de o venulă și o arteriolă dintr-un spațiu porto-biliar.

Scanned with OKEN Scanner

Căile biliare intrahepatice

Căile biliare intrahepatice cuprind mai multe segmente, pornind de la spațiile biliare interhepatocitare (canaliculii biliari intralobulari), care nu au perete propriu ci sunt delimitate de membranele plasmatice ale hepatocitelor. Acestea se continuă cu pasajele Hering, care sunt localizate la periferia lobulului hepatic clasic în vecinătatea spațiului porto-biliar. La nivelul lor apar din loc în loc celule cubice, adică începe structurarea unui perete propriu al căii biliare. Pasajele Hering se deschid în canalele biliare interlobulare din spațiile porto-biliare (ce intră în alcătuirea triadei portale), care au de data aceasta un perete propriu reprezentat de un epiteliu simplu cubic. Pe măsura confluării canalelor biliare spre hilul hepatic epiteliul devine simplu prismatic înalt, acest tip de epiteliu fiind observat și la nivelul celor două canale biliare din hilul hepatic. De aici începe „segmentul" căilor biliare extrahepatice.

Căile bilare extrahepatice

Căile biliare extrahepatice sunt reprezentate de către canalele hepatice drept și stâng, canalul hepatic comun, canalul cistic cu vezicula biliară și canalul coledoc.

Ele au un perete alcătuit dintr-o mucoasă (cu un epiteliu simplu prismatic și un corion fibro-elastic), o tunică musculară (formată din fibre musculare netede) și o adventice (un țesut conjunctiv lax). În ultima porțiune a canalului coledoc apar și celule caliciforme în structura epiteliului de tapetare.

Vezicula biliară este un organ cavitar ce are un perete structurat pe trei tunici (fig. 332):



Fig. 332 - Vezicula biliară – T.S. X 40

- *mucoasa* – este formată din epiteliu simplu prismatic și un corion (țesut conjunctiv lax); mucoasa realizează multiple pliuri, care pe secțiunile histologice dau falsa imagine de



Fig. 333 - Vezicula biliară – mucoasă. T.S. X 100

glande (fig. 333); la nivelul mucoasei în corion există și glande propriu-zise (glande tubulo-acinoase mucoase) în zona gâtului veziculei biliare;
- *musculara* – este relativ subțire și este alcătuită din fibre musculare netede dispuse plexiform;
- *adventicea sau seroasa* – este un țesut conjunctiv lax (tapetat de mezoteliu la nivelul seroasei).

Scanned with OKEN Scanner

Vezicula biliară are rolul de a depozita și concentra bila.

Pancreasul

Pancreasul este un organ cu dublă funcție: exocrină și endocrină. Funcția endocrină este asigurată de pancreasul endocrin, iar cea exocrină de pancreasul exocrin (care este o glandă tubulo-acinoasă seroasă). Structural, pancreasul este format din capsulă, stromă și parenchim (fig. 334).

Capsula - este un țesut conjunctiv dens semiordonat care trimite în interior septuri ce compartimentează organul în lobuli.

Stroma - este redusă cantitativ și este reprezentată de un țesut conjunctiv lax bine vascularizat.

Parenchimul

Pancreasul exocrin - este alcătuit din acini seroși și canalele lor de excreție (glandă tubulo-acinoasă seroasă). Acinii seroși se asemănă cu cei din glandele salivare, dar au origine endodermică și de aceea nu prezintă celule mioepiteliale, dar au celule centro-acinoase, care reprezintă prima porțiune a canalului de excreție (fig. 335).

Canalele de excreție intralobulare (canale intercalare) au un perete mărginit de un epiteliu simplu cubic (fig. 336), iar canalele de excreție extralobulare au un perete tapetat de un epiteliu simplu prismatic înalt (fig. 337, 338). Acestea din urmă prin confluare vor genera canalul pancreatic principal, care se va deschide în duoden împreună cu canalul coledoc.

Pancreasul endocrin – componenta endocrină a pancreasului (2% din masa totală a organului) este reprezentată de către insulele Langerhans, acestea

Fig. 334 - Pancreas - imagine de ansamblu, H.E. x 40

apărând dispersate în cadrul pancreasului exocrin (fig. 339, 340).

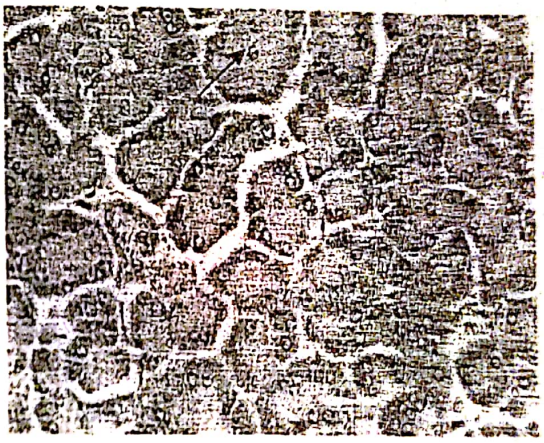

Fig. 335 – Pancreas exocrin - acini seroși, H.E. X 200

Celulele endocrine sunt dispuse în cordoane celulare anastomozate generând o rețea compactă. Stroma pancreasului endocrin este tot un țesut conjunctiv lax bogat vascularizat (conține multe capilare sanguine de tip fenestrat).

Pe secțiunile histologice insulele Langerhans apar ca mase celulare de dimensiuni variabile, cu o tentă acidofilă, dispersate pe fondul bazofil

Scanned with OKEN Scanner

Fig. 336 - Pancreas exocrin – canal intercalar, H.E. X 200

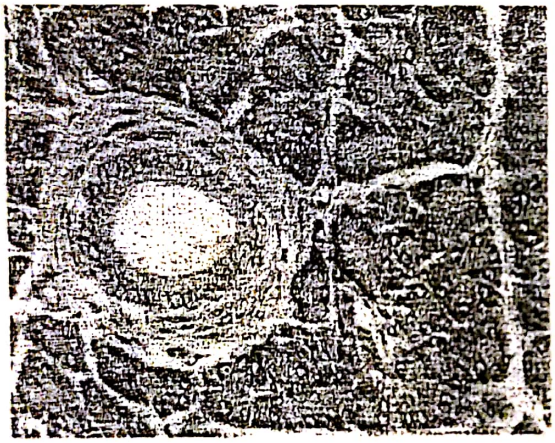

Fig. 337 - Pancreas exocrin – canal extralobular, H.E. X 200

dat de acinii seroşi ai pancreasului exocrin (fig. 341). În MO şi coloraţia H.E. nu se pot diferenţia tipurile celulare care intră în structura pancreasului endocrin.

Cele mai multe celule endocrine sunt celulele B (β) ce reprezintă cca. 70% din numărul total al celulelor şi care secretă insulină.

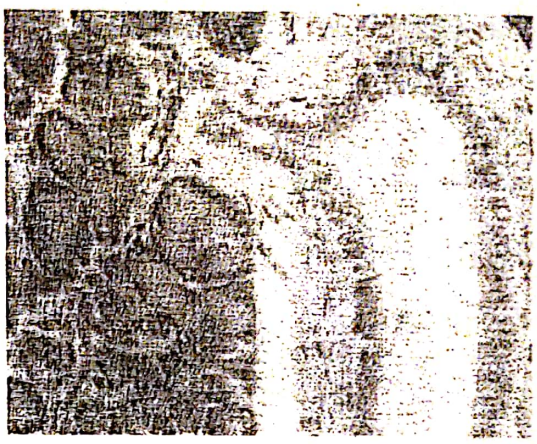

Fig. 338 - Canal intralobular şi canal extralobular – pancreas exocrin, H.E.X 200

Celelalte celule din structura insulelor Langerhans sunt: celulele A sau α (20% dintre celulele endocrine)



Fig. 339 - Pancreas endocrin – H.E. X 100

care secretă glucagon, celulele D sau δ (5% dintre celulele endocrine) ce produc somatostatin, restul fiind celulele G care secretă gastrină şi celulele PP care

Scanned with OKEN Scanner



Fig. 340 - Pancreas endocrin – coloraţia Masson, H.E. X 100

Fig. 341 - Pancreas endocrin – H.E. X 200

produc polipeptidul pancreatic.

Glandele salivare majore

Glandele salivare majore sunt glande tubulo-acinoase de tip seros (glanda parotidă) (fig 342), de tip mucos (glanda palatină) (fig. 343), glande de tip mixt (glandele submaxilară şi sublinguală). Acestea au rolul de a secreta saliva. Din punct de vedere morfologic o glandă salivară majoră este formată din: capsulă, stromă şi parenchim.

Capsula - este un ţesut conjunctiv dens semiordonat din care se desprind septuri ce compartimentează organul în lobuli.

Stroma - este reprezentată de un ţesut conjunctiv lax care conţine vase, nervi, adipocite albe.

Fig. 342 - Glandă parotidă – H.E. X 40

Fig. 343 - Glandă palatină – H.E. X 40

Parenchimul - este alcătuit din glande tubulo-acinoase (adenomeri cu canalele lor de excreţie) de tipuri diferite: numai acini seroşi în glanda parotidă (fig. 344), numai acini mucoşi (fig, 345, 346) în glanda palatină şi respectiv acini mucoşi, seroşi şi micşti în glanda submaxilară şi

Scanned with OKEN Scanner

sublinguală (fig. 347, 348, 349, 350). Toți acinii prezintă celule mioepiteliale.



Fig. 344 - Glandă parotidă – H.E. X 200

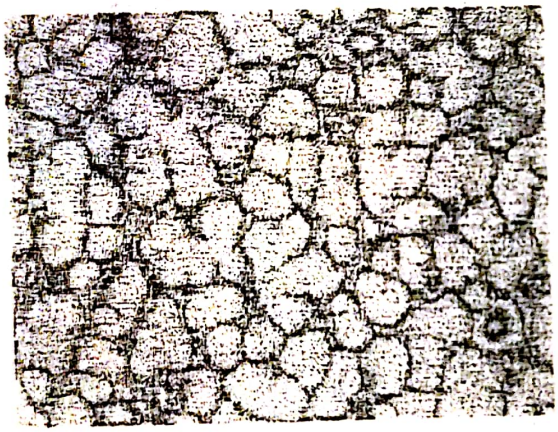

Fig. 345 - Glandă palatină – H.E. X 100

Canalele de excreție sunt de două tipuri: canale intralobulare și canale extralobulare. Canalele intralobulare sunt reprezentate de canalele Boll (cu un perete mărginit de un epiteliu simplu cubic) (fig. 351) și canalele Pflüger (ce au un perete tapetat de un epiteliu simplu prismatic înalt) (fig. 352). Canalele extralobulare sunt situate la nivelul septurilor și au un perete format dintr-un epiteliu bistratificat cubic (fig. 353),

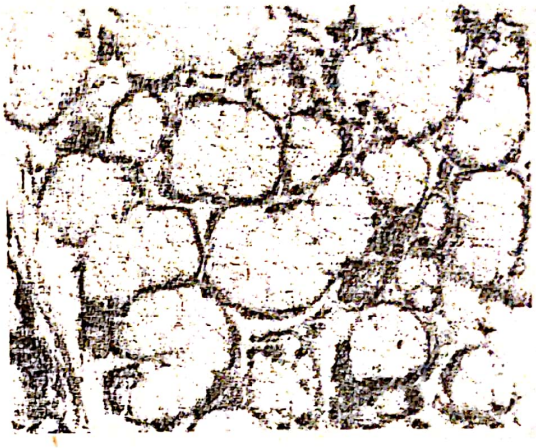

Fig. 346 - Glandă palatină– H.E. X 200

ulterior prin confluarea acestora se formează canale mai mari tapetate de un

Fig. 347 - Glandă salivară mixtă – H.E. X 40

epiteliu stratificat cilindric, pentru ca ultima porțiune a canalului glandei salivare, care se deschide în cavitatea bucală să aibă un perete mărginit de un epiteliu stratificat scuamos fără keratinizare.

Scanned with OKEN Scanner



Fig. 348 - Acini micști – H.E. X 200

Fig. 349 - Glandă salivară mixtă - H.E. X 200



Fig. 350 - Glandă salivară mixtă - H.E. X 400

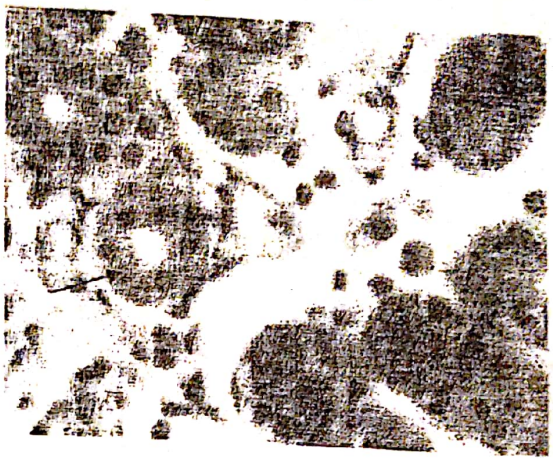

Fig. 351 - Canal intralobular (Boll) – glandă salivară mixtă, H.E. X 400

Fig. 352 - Canal intralobular (Pflüger) – glandă salivară mixtă, H.E. X 200



Fig. 353 - Canal extralobular – glandă salivară mixtă, H.E. X 200

Scanned with OKEN Scanner

Capitolul 10

Sistemul respirator

Sistemul respirator cuprinde un ansamblu de conducte specializate de conducere a aerului și o serie de elemente care asigură schimburile gazoase dintre sânge și mediul exterior.

Plămânii sunt organe parenchimatoase formate din capsulă, stromă și parenchim (fig. 354).

Fig. 354 - Plămân – imagine de ansamblu, H.E. X 40

Capsula - se mai numește pleură și este formată din două foițe: internă și externă. Foița internă (viscerală) este alcătuită dintr-un țesut conjunctiv lax acoperit de mezoteliu (fig. 355), iar foița externă dintr-un țesut conjunctiv dens semiordonat tapetat de mezoteliu.
Stroma - este reprezentată de un țesut conjunctiv lax cu multe fibre elastice (care asigură distensia) și fibre de colagen (care dau rezistență). Ea contribuie la menținerea tuturor structurilor vasculare, a căilor respiratorii intrapulmonare și a

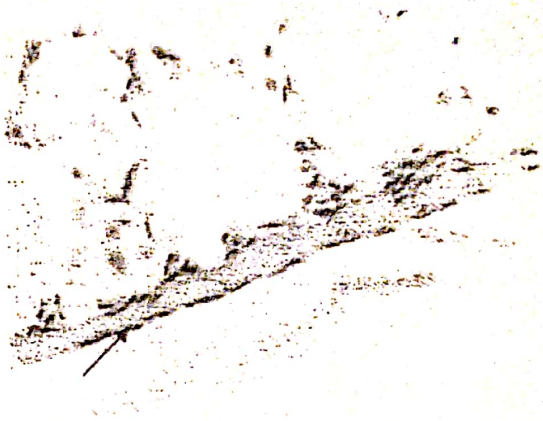

Fig. 355 - Plămân – pleură, H.E. X 200

parenchimului pulmonar.
Parenchimul - este reprezentat de către alveolele pulmonare.

10.1. Căile respiratorii

Căile respiratorii superioare
Căile respiratorii superioare cuprind mai multe segmente:
1) Cavitatea nazală – este formată din patru zone distincte: vestibulul nazal (regiunea anterioară), fosele nazale (zona posterioară), zona olfactivă din fosele nazale și sinusurile paranazale.
Vestibulul nazal este reprezentat de către orificiul narinelor. El este acoperit la exterior de piele cu epiderm subțire, care are în dermul său toate anexele pielii (glande sudoripare și aparat pilo-sebaceu).

Fosele nazale prezintă o mucoasă nazală formată dintr-un epiteliu pseudostratificat cilindric ciliat cu celule caliciforme și lamina propria (un țesut conjunctiv lax bogat în celule migrate și glande tubulo-acinoase mucoase).

Sinusurile paranazale sunt cavități aeriene situate în interiorul oaselor feței, care sunt acoperite de o mucoasă

Scanned with OKEN Scanner

similară cu cea din fosele nazale, cu mențiunea că epiteliul este ceva mai mic ca înălțime. Ele comunică cu fosele nazale prin orificii înguste.

Mucoasa olfactivă apare macroscopic ca o zonă de culoare galbenă pe fondul roșu al mucoasei respiratorii din fosele nazale. Ea este situată în zona postero-superioară a cavității nazale, lateral de septul nazal. Mucoasa olfactivă este formată dintr-un epiteliu olfactiv și un țesut conjunctiv (lamina propria) intens vascularizat, care conține și glandele Bowmann (glande tubulo-acinoase sero-mucoase). Epiteliul olfactiv are în structura sa trei tipuri celulare: celule senzoriale (celule olfactive) ce sunt neuroni bipolari modificați, celule de susținere cu aspect de celule secretorii deoarece conțin în citoplasma polului apical granulații cu pigment de culoare galbenă și celule bazale (de regenerare pentru cele două linii celulare – senzoriale și de susținere).

2) Nazofaringele

Nazofaringele realizează legătura dintre cavitatea nazală și laringe prin intermediul orofaringelui. Din punct de vedere structural el este tapetat de o mucoasă cu un epiteliu de tip respirator (ca și la nivelul foselor nazale), la nivelul căruia pot exista plaje de epiteliu stratificat scuamos fără keratinizare și un țesut conjunctiv (corion) bine vascularizat care conține amigdala faringiană.

3) Următorul segment al căilor respiratorii este **laringele.** Acesta prezintă o mucoasă formată din epiteliu respirator și o lamina propria bogată în fibre elastice, celule migrate și glande tubulo-acinoase sero-mucoase. Pe fața anterioară a epiglotei, corzile vocale inferioare (adevărate) și fața internă a cartilagiilor aritenoide epiteliul de tapetare este unul de tip stratificat scuamos fără keratinizare.

Mucoasa prezintă pliuri de o parte și de alta a orificiului de deschidere formând corzile vocale superioare (false) și inferioare (adevărate). Ea se continuă în profunzime cu fibre musculare striate scheletale care alcătuiesc mușchiul laringelui. Piesele cartilaginoase sunt reprezentate de cartilagiul tiroid (cartilagiu de tip hialin), cuneiform și cricoid (cartilagiu de tip elastic), aritenoid (elastic și hialin).

Căile respiratorii inferioare

1) Traheea este un conduct care face legătura dintre laringe și bronșii, el fiind situat anterior de esofag. Din punct de vedere morfologic traheea are un perete organizat pe trei tunici (fig. 356).



Fig. 356 - Trahee – tunica mucoasă (mc.), tunica medie (m.) și adventicea (a.), H.E. X 40

Tunica internă (mucoasa) este formată din epiteliu pseudostratificat prismatic ciliat cu celule caliciforme (epiteliul respirator), sub care se află un țesut conjunctiv (corion de apărare), care conține și glande tubulo-acinoase sero-mucoase (fig. 357, 358, 359).

Scanned with OKEN Scanner

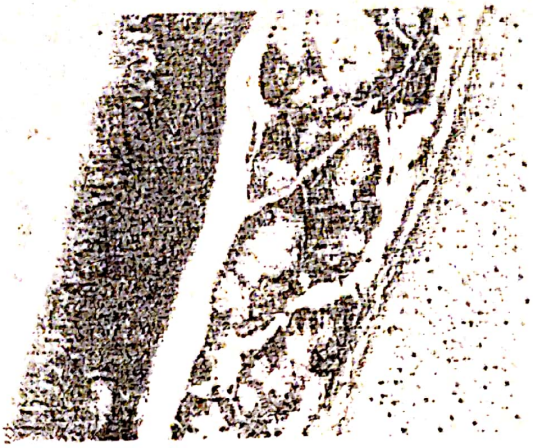

Fig. 357 - Trahee – tunica mucoasă şi medie, T.S. X 100

Fig. 358 - Trahee - tunica mucoasă, T.S. X 100

Tunica medie (fibro-musculo-cartilaginoasă) este formată din 18-20 de inele cartilaginoase tapetate de pericondru, incomplete posterior (de forma literei „U"), suprapuse şi care sunt solidarizate între ele printr-un ţesut conjunctiv dens bogat în fibre elastice (fig. 360). Posterior inelul de ţesut cartilaginos este închis prin fibre musculare netede, care alcătuiesc muschiul traheal, la acest nivel glandele mucoasei putând coborî până în tunica medie.

Fig. 359 - Trahee - tunica mucoasă, T.S. X 200

Tunica externă (adventicea) este alcătuită dintr-un ţesut conjunctiv lax bogat în vase, nervi şi adipocite albe (fig 360).



Fig. 360 - Trahee – tunica medie şi adventicea, H.E. X 100

Există autori care descriu în peretele traheei 4 tunici: mucoasă, submucoasă, tunică fibro-musculo-cartilaginoasă şi adventice. Submucoasa ar rezulta din împărţirea corionului în 2 subzone: porţiunea de corion situat în vecinătatea epiteliului respirator (aici s-ar termina mucoasa) şi porţiunea de corion mai profundă, în care se găsesc glandele tubulo-acinoase sero-mucoase

Scanned with OKEN Scanner

(care ar forma submucoasa). Totuşi, această delimitare nu se bazează şi pe structuri morfologice de orice natură (afirmaţii bazate pe examinările în ME), care să împartă corionul în două zone, aşa cum există clar la nivelul tubului digestiv muscularis mucosae care separă tunica mucoasă de tunica submucoasă.

2) Bronhiile primare au o structură asemănătoare cu cea a traheei, inelul cartilaginos fiind însă complet. Bronhiile primare după pătrunderea prin hilul pulmonar generează bronhiile lobare şi segmentare, care sunt cunoscute generic sub denumirea de bronhii supralobulare.

3) Bronhiile supralobulare au un perete asemănător cu cel al traheei, dar:

- *tunica mucoasă* are un epiteliu mai puţin înalt, un ţesut conjunctiv (lamina propria) mai redus cantitativ şi cu glande tubulo-acinoase sero-mucoase tot mai puţine pe măsura aproprierii de lobul; în lamina propria, imediat sub epiteliu, apar

Fig. 361 - Bronhie supralobulară - secţiune longitudinală, H.E. X 100

fascicule de fibre musculare netede dispuse spiralat, care spre bronşiile segmentare devin tot mai numeroase (fig. 361, 362);

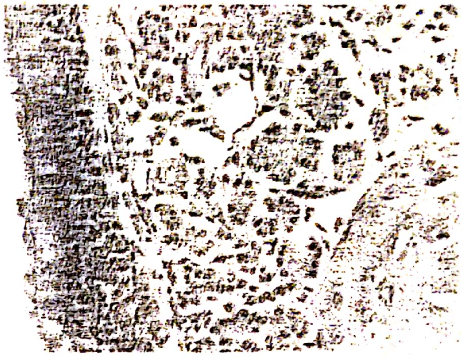

Fig. 362 - Bronhie supralobulară - H.E. X 400

- *tunica medie*, fibro-cartilaginoasă pe preparatele microscopice este formată din piese de cartilagiu hialin tapetate de pericondru, care sunt unite prin ţesut conjunctiv dens la



Fig. 363 - Bronhie supralobulară - secţiune transversală, H.E. X 40

nivelul căruia coboară şi glandele din mucoasă (fig. 362); pe măsura apropierii de lobul piesele cartilaginoase devin tot mai mici, pentru ca în final să dispară; de fapt peretele este format dintr-un tub perforat de cartilagiu hialin, în ochiurile căruia există ţesut conjunctiv dens şi de aceea în secţiunile plane apare imaginea unor

Scanned with OKEN Scanner

piese de țesut cartilaginos (fig. 363, 364);

Fig. 364 - Bronhie supralobualară - H.E. X 100

- *adventicea* este un țesut conjunctiv fibro-elastic cu vase și nervi.

4) Căile respiratorii intralobulare

Bronhiolele intralobulare au un perete organizat tot pe trei tunici:

- *tunica mucoasă* – are un epiteliu simplu prismatic înalt și o lamina propria fără glande și elemente limfoide; în structura epiteliului există celule prismatice ciliate și celule Clara (care au luat locul celulelor caliciforme); celulele prismatice ciliate sunt asemănătoare cu celulele din bronhiile supralobulare, dar au talia ceva mai mică; celulele Clara sunt numeric tot mai numeroase în structura epiteliului pe măsura scăderii diametrului bronhiolei; ele sunt celule prismatic înalte cu caracter secretor (fără cili) și produc un material surfactant-like;
- *tunica medie* – este formată din fibre musculare netede cu dispoziție circulară; nu mai există cartilagiu hialin în perete odată cu intrarea în lobul (fig. 365, 366);



Fig. 365 - Bronhiolă intralobulară - secțiune transversală, H.E. X 100



Fig. 366 - Bronhiolă intralobulară - secțiune transversală, H.E. X 200

- *adventicea* (țesut conjunctiv peribronhiolar) este un țesut conjunctiv lax, bogat în fibre elastice.

Bronhiolele terminale au perete format dintr-o mucoasă cu un epiteliu simplu cubic și un țesut conjunctiv redus cantitativ, o medie reprezentată de câteva fibre musculare netede, iar la exterior o lamă de țesut lax peribonhiolar (fig. 367). Ele sunt ultimul segment al căilor respiratorii.

Scanned with OKEN Scanner

Fig. 367 - Bronhiolă terminală - H.E. X 40

10.2. Porțiunea respiratorie a sistemului respirator

Porțiunea respiratorie a sistemului respirator cuprinde bronhiolele respiratorii, canalele alveolare, sacii alveolari și alveolele pulmonare.

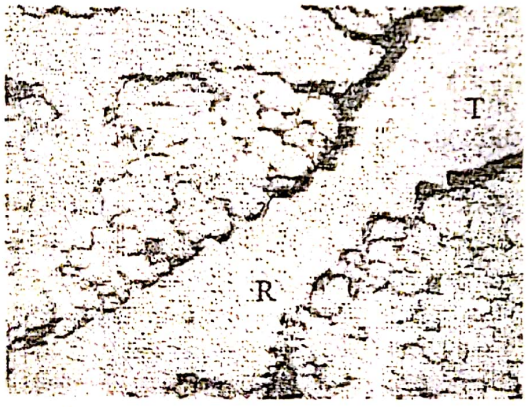

Fig. 368 - Bronhiolă terminală (T.) și respiratorie (R.) - H.E. X 40

Bronhiolele terminale de regulă se bifurcă generând 2 *bronhiole respiratorii* (fig. 368, 369). Acestea au un perete discontinuu (fig. 370) la nivelul căruia se deschid direct alveolele pulmonare sau sacii alveolari prin canalele alveolare.

Bronhiolele respiratorii au un perete tapetat de un epiteliu simplu scuamos sub care există o lamă fină de țesut

Fig. 369 - Bronhiolă respiratorie - H.E. X 40

conjunctiv lax, care conține fibre elastice și rare fibre musculare netede. Sacii alveolari sunt structuri fără perete propriu, care sunt alcătuiți dintr-un grup

Fig. 370 - Bronhiolă respiratorie - H.E. X 200

de alveole pulmonare ce se deschid într-un spațiu comun. Ei se deschid la nivelul bronhiolelor respiratorii prin canalele

Scanned with OKEN Scanner

alveolare. *Canalele alveolare* se caracterizează prin transformarea conductului bronhiolar într-o serie de alveole pulmonare care se deschid într-un spațiu comun. „Peretele" lor este mărginit de câteve celule scuamoase și o lamă fină de țesut conjunctiv cu fibre elastice și fibre musculare netede.

Fig. 371 - Alveole pulmonare (A.) și saci alveolari (S.) - H.E. X 100

Alveolele pulmonare sunt structuri sacciforme pline cu aer (fig. 371, 372), care au un perete format dintr-un ax conjunctivo-vascular tapetat pe ambele fețe de epiteliul alveolar. Ele au un colet (gât) scurt prin care comunică cu bronhiola terminală. Alveolele pulmonare reprezintă unitatea morfo-funcțională a pulmonului. Peretele (septul) alveolar este format din 3 componente:

- componenta vasculară – este reprezentată de o rețea de capilare sanguine de tip continuu, ce sunt ramuri din artera pulmonară și care participă la realizarea schimburilor gazoase;
- țesut conjunctiv lax – bogat în fibre elastice și de reticulină, rare fibroblaste și macrofage pulmonare (acestea pot fi observate și pe suprafața septului alveolar) (fig. 373);

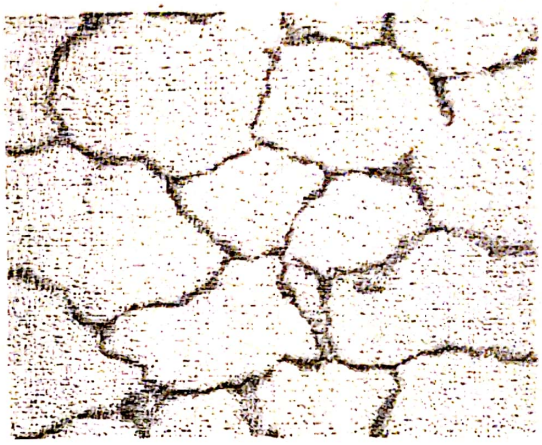

Fig. 372 - Alveole pulmonare, H.E. X 200

Fig. 373 - Macrofag alveolar - H.E. X 200

- epiteliul alveolar – este un epiteliu simplu format din 2 tipuri celulare clar stabilite la om: pneumocitele de tip I și pneumocitele de tip II (fig. 374); pneumocitele de tip I sunt celule scuamoase (pavimentoase), ultraaplatizate cu un nucleu turtit, bastoniform; ele sunt implicate în schimburile gazoase; pneumocitele de tip II sunt celule cubice, cu un nucleu rotund situat central; ele produc surfactantul alveolar, material

Scanned with OKEN Scanner

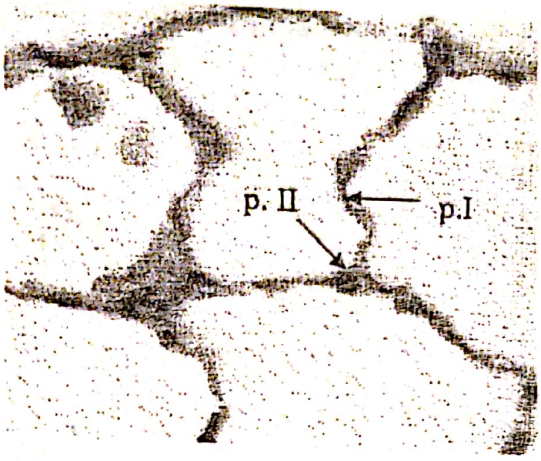

Fig. 374 - Pneumocite I (p.I) și pneumocite II (p.II) - H.E. X 400

care nu permite alipirea pereților alveolari, chiar și după un expir forțat, prin reducerea tensiunii superficiale; la animalele de laborator s-a mai descris în structura epiteliului alveolar și pneumocitul de tip III, celulă probabil cu rol de chemoreceptor (prezența acestei celule și la om nu este până în prezent cert demonstrată).

Bariera aer-sânge apare în zonele în care în structura epiteliului alveolar se află pneumocitul de tip I. În acele zone membrana bazală a pneumocitului I și membrana bazală a capilarului din sept fuzionează, formând o membrană bazală comună. Ca urmare, între aer și sânge se interpun următoarele elementele morfologice ce alcătuiesc bariera aer-sânge: surfactantul alveolar, membrana plasmatică și citoplasma pneumocitului de tip I, membrana bazală comună (fuzionată), membrana plasmatică și citoplasma celulelor endoteliale a capilarelor sanguine din septul alveolar. Schimburile gazoase se realizează datorită diferențelor presionale a O_2 și CO_2 între cele două teritorii (aerul alveolar și sângele capilar).

Unitățile morfo-funcționale pulmonare sunt: lobulul pulmonar (teritoriul aerian tributar unei bronhiole intralobulare), acinul pulmonar (teritoriul pulmonar deservit de o bronhiolă terminală), unitul pulmonar (teritoriul aerian tributar unei bronhiole respiratorii).

Scanned with OKEN Scanner

Capitolul 11

Sistemul excretor

Sistemul renal cuprinde totalitatea structurilor implicate în elaborarea urinii (rinichii), transportul și eliminarea acesteia (căile urinare).

11.1. Rinichiul

Rinichiul este un organ pereche situat în loja renală, cu o structură parenchimatoasă având o capsulă, o stromă și un parenchim.

Capsula - este reprezentată de un țesut conjunctiv dens semiordonat care conține vase, nervi și adipocite albe.

Stroma rinichiului - este un țesut conjunctiv lax redus cantitativ, dar foarte bine vascularizat.

Parenchimul renal - este format din nefroni și tubi colectori. Nefronul este unitatea morfo-funcțională a rinichiului. El este alcătuit din corpuscul renal, tub contort proximal (TCP), ansă Henle și tub contort distal (TCD).

Pe secțiunile macroscopice realizate prin rinichi se pot diferenția 2 zone distincte: o zonă corticală (la exterior), care apare fin granulară, de culoare roșie și o zonă centrală discontinuă (medulara), care are un aspect fin striat și o culoare galbenă. Zonele de medulară sunt structurate sub formă de piramide Malpighi și piramide Ferrein. Piramidele Malpighi (în număr de 10-12) sunt teritorii triunghiulare pe suprafața de secțiune, cu baza spre capsulă și vârful orientat spre hilul renal, apexul purtând numele de papilă renală. Papila renală este perforată de orificii mici numite pori renali, care sunt de fapt locul de deschidere a tubilor colectori. Piramidele Ferrein sunt practic expansiuni ale medularei spre capsula renală, care apar în secțiuni tot sub formă de teritorii mici triunghiulare, dar cu baza pe piramida Malpighi și vârful dispus spre capsulă. Pe suprafața fiecărei piramide Malpighi se găsesc cca. 400-500 de piramide Ferrein.

Corticala renală este și ea structurată pe mai multe zone:

- cortex corticis (corticala corticalei), care este zona de corticală renală situată imediat sub capsulă;
- coloanele Bertin – zonele de corticală renală dintre 2 piramide Malpighi;
- zonele labirintice – teritoriile de corticală localizate între 2 piramide Ferrein.

La nivel renal se definesc „termenii" de *lob renal* ca un teritoriu de parenchim, care cuprinde central o piramidă Malpighi și câte o jumătate din coloanele Bertin din jurul ei (pe toată suprafața rinichiului până la capsulă) și noțiunea de *lobul renal* ca un teritoriu de parenchim renal ce are în mijloc o piramidă Ferrein și câte jumătate din zonele labirintice vecine.

Din punct de vedere microscopic în zona corticală renală observăm corpusculi renali, TCP și TCD (excepție făcând zona de cortex corticis unde sunt prezenți doar tubii nu și corpusculii renali) (fig. 375, 376). În zona medulară renală se pot identifica secțiuni prin tubii colectori și anse Henle (fig. 377).

Corpusculul renal

Denumirea de „glomerul renal" este impropie deoarece este incompletă. Glomerulul renal este doar o parte din structura corpusculului renal, și anume, ghemul vascular rezultat din

Scanned with OKEN Scanner

capilarizarea arteriolei aferente la acest nivel.

Fig. 375 - Rinichi – zona corticală, H.E. X 40

Corpusculii renali sunt structuri rotund-ovalare de dimensiuni mari (200-300µm), care prezintă un pol vascular (locul de intrare a arteriolei aferente și



Fig. 376 -Rinichi – zona corticală, H.E. X 200

de ieșire a arteriolei eferente) și un pol urinar, care se continuă cu TCP și care datorită incidențelor secționale nu este obligatoriu situat opus polului vascular (fig. 378, 379).

Morfologic, corpusculul renal are trei componente: componenta epitelială, componenta vasculară și componenta mezangială.

1) Componenta vasculară (glomerulul renal) – din arteriola aferentă rezultă prin ramificare 2-4 metarteriole, din care se formează câte 4-6 capilare dispuse sub formă de „ghem de anse capilare", care



Fig. 377 - Rinichi – zona medulară, H.E. X 100

mai poartă și denumirea de „rețea admirabilă". Aceste capilare prin confluare formează arteriola eferentă a corpusculului renal. Totalitatea capilarelor rezultate dintr-o metarteriolă se numește lobul glomerular renal.



Fig. 378 - Corpuscul renal - H.E. X 200

Capilarele glomerulare sunt de tip fenestrat, ele având un perete tapetat

Scanned with OKEN Scanner

de un epiteliu simplu scuamos cu pori mari, fără diafragm situat pe o MB cu o morfologie specială. Aceasta este o structură groasă de cca. 400nm şi este formată dintr-o lamina lucida externă (spre podocite), o lamina densa şi o lamina lucida internă (spre endoteliu) fără să existe lamina reticularis.

Fig. 379 - Corpuscul renal – H.E. X 400

2) Componenta epitelială

Componenta epitelială este reprezentată de capsula Bowmann, care are la rândul ei două foiţe:

- foiţa externă (parietală) – este formată dintr-un epiteliu simplu scuamos, care la polul urinar se continuă cu epiteliul tubului contort proximal, iar la nivelul polului vascular se reflectă, devenind foiţa viscerală a capsulei Bowmann;
- foiţa internă (viscerală) – tapetează exteriorul ghemului vascular al corpusculului renal, cu care se află în contact strâns, deoarece MB a epiteliului foiţei viscerale este lipită de MB a endoteliului capilarelor glomerulare; epiteliul foiţei interne este format din celule specializate numite podocite; în MO podocitele sunt celule mari cu citoplasma abundentă şi cu nucleul rotund, situat central; în ME se observă mai bine corpul podocitelor, care este plasat la distanţă de vasele capilare, spre care trimit o serie de prelungiri citoplasmatice cu care le „îmbracă"; aceste expansiuni citoplasmatice sunt denumite procese primare, secundare şi terţiare în raport cu gradul lor de ramificare; ramificaţiile terţiare se termină prin expansiuni foarte fine numite pedicele, care se desprind în unghi drept şi se intersectează unele cu altele rezultând un aspect de „pieptăn"; pedicelele delimitează între ele fanta de filtrare, spaţiu care nu este liber, ci conţine un material fin granular numit diafragm.

Membrana filtrantă renală cuprinde din punct de vedere morfologic toate structurile care se interpun între sângele din capilar şi spaţiul urinar situat între cele două foiţe ale capsulei Bowmann. Ea este formată, pornind de la interior, din: membrama plasmatică şi citoplasma celulei endoteliale a capilarului glomerular, MB unică, diafragmul dintre pedicele.

3) Componenta mezangială

Componenta mezangială este structura de susţinere a anselor capilare glomerulare, ea fiind formată din matrice şi celule mezangiale. Matricea mezangială este redusă cantitativ şi este formată din molecule anionice. Celulele mezangiale sunt celule stelate, care au capacitate de fagocitoză.

Rinichiul are rol în formarea urinii, intervenind astfel în reglarea osmolarităţii corpului, în excreţia unor produşi finali de detoxifiere, în reglarea presiunii sanguine. El are şi funcţie endocrină prin secreţia de eritropoetină, renină şi PG.

Scanned with OKEN Scanner

Tubii nefronului

Tubul contort proximal (TCP) continuă corpusculul renal şi are 2 porţiuni: una dreaptă şi una contumată. Datorită porţiunii conturnate este tubul care apare cel mai frecvent în diferite incidenţe secţionale pe preparatele microscopice.

Fig. 380 - Tubi contorţi proximali – H.E. X 200

El este tapetat de un epiteliu cubico-prismatic, celulele având forma unui trunchi de piramidă şi de aceea numărul de nuclei (celule) care delimitează tubul



Fig. 381 - Tubi contorţi proximali – H.E. X 400

este mai mic decât în cazul unui epiteliu simplu cubic obişnuit (fig. 380). În MO celulele au o citoplasmă intens eozinofilă, cu aspect fin striat la polul bazal, unde ultrastructural există labirintul bazal cu numeroase mitocondrii a căror energie este folosită pentru transportul activ de substanţe, realizat cu ajutorul diferitelor pompe, de la nivelul ultrafiltratului renal (fig. 381). La polul apical celula prezintă microvilozităţi cu formarea unei margini în perie, care favorizează procesele de absorbţie. Nucleul celulei este rotund situat uşor spre polul bazal al celulei. TCP are funcţie de absorbţie a diferitelor componete din urina primară, anume: molecule proteice/glicoproteice prin pinocitoză/endocitoză, rezorbţie a peste 85% din apa filtrată la nivel renal, a electroliţilor (cu ajutorul pompelor active), toată glucoza (cu prag).

Ansele Henle sunt structuri tubulare de lungimi variate. Corpusculii renali situaţi în zona corticală au ansele Henle scurte, pe când cei situaţi la joncţiunea corticală-medulară au anse Henle lungi.



Fig. 382 - Anse Henle - secţiune longitudinală, H.E. X 200

Ele sunt tapetate de un epiteliu simplu scuamos situat pe o MB şi au rol în concentrarea urinii (fig. 382).

Tubul contort distal continuă ansa Henle şi are tot două porţiuni: dreaptă şi

Scanned with OKEN Scanner

conturnată, dar fiind ceva mai scurt apare mai puțin frecvent pe secțiunile microscopice. El este tapetat de un epiteliu simplu cubic, care delimitează un lumen net datorită absenței marginii în perie (fig. 383, 384). Celulele prezintă o citoplasmă cu o tentă slab acidofilă,

Fig. 383 - Tub contort distal - H.E. X 200

nucleii sunt rotunzi localizați central, iar limitele intercelulare sunt evidente.

Fig. 384 - Tub contort distal - H.E. X 400

Aparatul juxta-glomerular

Aparatul juxta-glomerular este format din macula densa, celulele juxtaglomerulare și celulele lacis. El se formează pe seama arteriolei aferente (mult mai rar și a arteriolei eferente), care vine în contact cu tubul contort distal atunci când aceasta din urmă se apropie de corpusculul renal al nefronului de care aparține.

Macula densa este zona modificată din peretele TCD, care vine în raport direct cu vasul arterial. Celulele tubului contort distal devin prismatic înalte, cu nucleii ovalari situați cu axul lung perpendicular pe MB (fig. 385). Această porțiune a tubului, deoarece are o tentă mai închisă datorită bazofiliei nucleilor și a densității celulare crescute, a fost denumită macula densa (fig. 386). În ME se remarcă dispariția în această zonă a MB permițându-se astfel, un contact direct cu arteriola aferentă.

Fig. 385 - Macula densa - H.E. X 200

Celulele juxta-glomerulare sunt fibre musculare din media arteriolei aferente, care capătă un fenotip secretor. Celulele devin mai mari, globuloase, cu nucleu rotund iar în citoplasmă prezintă granulații de secreție P.A.S. pozitive care conțin renină. Limitanta elastică internă dispare astfel încât endoteliul, prin MB, vine în raport direct cu celulele juxta-glomerulare.

Celulele lacis sau *mezangiul extern* sunt localizate în unghiul dintre arteriola aferentă și cea eferentă. Ca și mezangiul

Scanned with OKEN Scanner

intern, cel extern este format din matrice și celule mezangiale. Între mezangiul intern și extern există o continuitate directă.



Fig. 386 - Macula densa - H.E. X 400

Aparatul juxta-glomerular are rol în reglarea volumului și compoziției sângelui. Renina produsă de celulele juxta-glomerulare intervine în transformarea angiotensinogenului în angiotensină tip I, care sub acțiunea enzimei de conversie devine angiotensină II, aceasta acționând asupra zonei glomerulate a corticosuprarenalei stimulând eliberarea aldosteronului.

Tubii colectori continuă nefronul, respectiv tubul contort distal. Ei sunt tapetați de un epiteliu simplu cubico-prismatic. Celulele au polul apical ușor rotunjit, limitele intercelulare fiind evidente, o citoplasmă slab acidofilă și un nucleu rotund situat central (fig. 387). Tubii colectori au rolul de a asigura reabsorbția apei sub influența ADH-ului. Tubii colectori converg spre zona medulară profundă, formând tubii papilari Bellini, care sunt tapetați de un



Fig. 387 - Tubi colectori - secțiune transversală, H.E. X 200

epiteliu simplu prismatic înalt. Prin confluare tubii Bellini generează conducte cu diametru mai mare care se deschid la nivelul papilei renale în calicele mici.

11.2.Căile urinare

Căile urinare sunt reprezentate de: un segmentul supravezical (calicele mici, calicele mari, uretere), un segment vezical (vezică urinară) și un segment subvezical (uretră).

Ca structură generală, componentele segmentului supravezical prezintă 3 tunici: o mucoasă formată din uroteliu și lamina propria care conține multe fibre elastice, o musculară alcătuită din fibre musculare netede și o adventice/seroasă (țesut conjunctiv lax, tapetat de mezoteliu pe zonele de seroasă).

Ureterul are un perete tapetat de o mucoasă, o musculară și o adventice. Musculara în 2/3 superioare a ureterului

Scanned with OKEN Scanner



Fig. 388 - Ureter – tunica mucoasă (mc), musculară (m) și seroasă (s), H.E. X 40



Fig. 389 - Ureter – tunica mucoasă (mc) și musculară (m), H.E. X 100

este formată din 2 straturi de fibre musculare netede aranjate longitudinal la interior și circular la exterior, pentru ca în 1/3 inferioară să apară și al 3-lea strat dispus longitudinal în vecinătatea adventicei (fig. 388, 389).

Vezica urinară are un perete format din 3 tunici:



Fig. 390 - Vezică urinară în vacuitate – tunica mucoasă (mc) și musculară (m), H.E. X 40

- o *tunică mucoasă* alcătuită din uroteliu și lamina propria bogată în fibre elastice (fig. 390); uroteliul are un aspect morfologic diferit în raport cu starea de vacuitate a vezicii urinare (fig. 391, 392);
- o *tunică musculară* formată din fibre musculare netede dispuse plexiform



Fig. 391 - Vezică urinară în vacuitate – tunica mucoasă, H.E. X 100

Scanned with OKEN Scanner



Fig. 392 - Vezică urinară în plenitudine – tunica mucoasă, H.E. X 100

(fig. 393), printre care există terminații nervoase (nervi periferici) și microganglioni vegetativi;

- o *tunică externă* (adventice sau seroasă) formată din țesut conjunctiv lax cu vase, nervi și adipocite albe, care este tapetat de mezoteliu în cazul seroasei.

Segmentul subvezical al căilor urinare este reprezentat de către uretră. Aceasta prezintă diferențe în raport cu sexul, astfel uretra feminină este scurtă în timp ce uretra masculină este mai lungă, aceasta prezentând 3 segmente

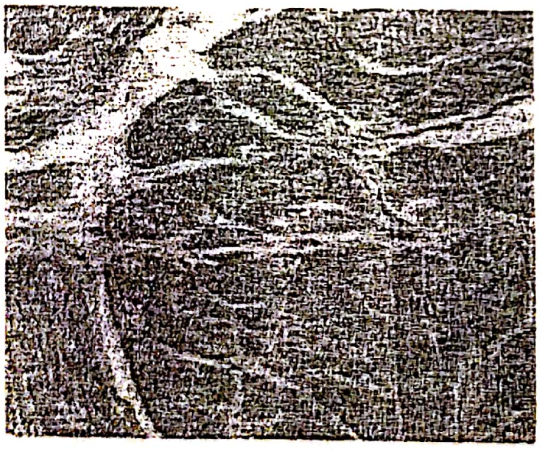

Fig. 393 - Vezică urinară – tunica musculară, H.E.x 100

(uretra prostatică, uretra membranoasă și uretra spongioasă).

Mucoasa uretrei prezintă un epiteliu pseudostratificat (uroteliu), care în ultima porțiune a uretrei devine un epiteliu stratificat scuamos fără keratinizare și o lamina propria (țesut conjunctiv lax) ce conține glande tubulo-alveolare mucoase (glandele Littré) la sexul masculin și glandele periuretrale mucoase (glandele Skene) la sexul feminin. În porțiunea medie a uretrei masculine epiteliul de tapetare este unul de tip stratificat cilindric. Pătura musculară a uretrei este formată din fibre musculare dispuse logitudinal intern și circular extern.

Căile urinare au rolul de a permite stocarea și evacuarea urinii, iar în plus la sexul masculin de a evacua sperma în timpul ejaculării.

Scanned with OKEN Scanner

Capitolul 12

Sistemul genital masculin

Sistemul genital masculin este format din totalitatea structurilor implicate în procesul de reproducere la sexul masculin și în care au loc elaborarea spermatozoizilor, transportul și maturarea lor, precum și sinteza hormonilor sexuali masculini (testosteronul). Anatomic, sistemul genital masculin cuprinde în structura sa organele genitale interne (porțiunea terminală a canalului deferent, veziculele seminale, canalele ejaculatorii, prostata și prima porțiune a uretrei) și din organele genitale externe (testicule, epididimul, porțiunea inițială a canalului deferent, uretra peniană, organele erectile.

12.1. Testicului

Testicului este un organ pereche cu o structură parenchimatoasă, fiind format din capsulă, stromă și parenchim.
Capsula testicului - se mai numește și albuginee (fig. 394).

Fig. 394 - Testicul – capsulă, H.E. X 40

Ea este reprezentată de un țesut conjunctiv dens semiordonat.
La polul supero-posterior al testicului albugineea se îngroașă, această zonă fiind cunoscută sub denumirea de mediastinum testis (sau corpul Highmore). De la nivelul acestei zone îngroșate a capsulei se desprind numeroase trabecule (septuri) conjunctive care pătrund înspre parenchim, dar care nu ating polul opus al testicului, determinând împărțirea acestuia în cca. 200-300 de lobuli testiculari.
Stroma - este un țesut conjunctiv lax, care susține elementele de parenchim și care este bogat în vase sanguine și limfatice.
Parenchimul - testicului este reprezentat de către tubii seminiferi și celulele Leydig.

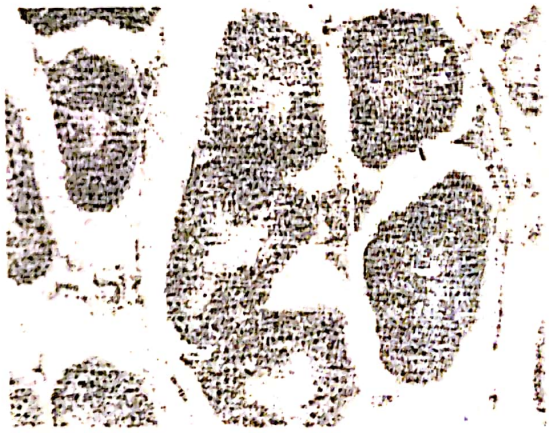

Fig. 395 - Testicul – tubi seminiferi, H.E. X 40

Într-un lobul testicular există 1-4 tubi seminiferi. Tubii seminiferi sunt structuri tubulare foarte întortocheate, cu un capăt terminat în „fund de sac" și cu celălalt capăt ce se continuă cu primul segment al căilor spermatice intratesticulare reprezentate de tubii drepți.

Scanned with OKEN Scanner

Pe secțiunile histologice **tubii seminiferi** apar sub forma unor formațiuni rotunde sau ovalare cu lumen și cu un perete alcătuit dintr-un epiteliu stratificat cu o structură particulară (fig. 395). Aceste epiteliu stratificat este situat pe o membrană periferică, care la rândul său diferă de structura unei membrane bazale obișnuită.

Membrana periferică a tubului seminifer este formată din mai multe straturi. Pornind dinspre exterior spre interior în structura membranei periferice a tubului seminifer intră: un strat de celule conjunctive, un strat de fibre de colagen, un strat de celule mioide și o membrana bazală comună. Celulele mioide se pot identifica și în MO, prin prezența unui nucleu alungit așezat paralel cu lumenul tubului seminifer (fig. 396). Citoplasma celulei mioide are o tentă acidofilă și conține un număr mare de filamente contractile. Funcția ei este aceea de a favoriza mobilizarea spermatozoizilor din tubul seminifer, deoarece la acest nivel aceștia sunt imobili.

Epiteliul stratificat al tubilor seminiferi conține în structura sa 2 populații celulare: populația celulelor de susținere și populația celulară aparținând liniei seminale.

Celulele de susținere se mai numesc și celule Sertoli (fig. 396). În MO acestea se prezintă ca celule prismatice înalte cu o citoplasmă slab acidofilă, neregulată care realizează multiple lojete, în care sunt găzduite celulele liniei seminale. Nucleul celulei Sertoli are o formă elipsoidală, este hipocrom cu1-2 nucleoli evidenți și este localizat în treimea bazală a celulei. În ME s-au putut evidenția joncțiuni strânse („tight") între celulele Sertoli, care determină împărțirea epiteliului tubului seminifer în două compartimente (zone): un compartiment bazal (situat între membrana periferică a tubului seminifer și joncțiunile strânse ale celulelor Sertoli) și un compartiment adluminal (situat deasupa joncțiunilor celulelor Sertoli și lumenul tubului seminifer).

Fig. 396 - Testicul– celulă mioidă (M) și celulă Sertoli (S), H.E. X 400

Celulele Sertoli au rol de a susține linia germinală, rol trofic, de fagocitoză (a resturilor celulare rezultate din spermatogeneză și spermiogeneză), funcție secretorie (ele producând un material fluid prin care sunt vehiculați în lumenul tubului seminifer spermatozoizii), participă la realizarea barierei hemato-testiculare, intervin în producerea ABP (androgen binding protein) cu ajutorul căreia este fixat testosteronul la nivelul tubului seminifer (hormon care influiențează spermatogeneza).

Celulele liniei germinale sunt situate în lojetele realizate de celulele Sertoli și pornind dinspre membrana periferică se pot recunoaște în structura epiteliului stratificat toate celulele care corespund diferitelor etape ale spermatogenezei.

Spermatogoniile sunt celulele cap de serie ale liniei germinale. Ele sunt localizate lângă membrana periferică a

Scanned with OKEN Scanner

tubului seminifer, în MO prezentându-se ca celule cu o citoplasmă acidofilă, omogenă și cu un nucleu rotund de talie medie (fig. 397).

Fig. 397 - Testicul – spermatogonie (Sg.) și spermatocite I (Sc.I), H.E. X 400

În raport cu aspectul cromatinei nucleare se pot diferenția cele 3 tipuri de spermatogonii: spermatogonia de tip A densă (care are o cromatină fin granulară, intens colorată și cu nucleol prezent), spermatogonia A palidă (cu cromatina fin granulară, palid colorată) și spermatogonia B (cu cromatina sub formă de grunji mari, neregulați).

Spermatocitele de ordinul I sunt celule localizate deasupra spermatogoniilor în structura epiteliului stratificat al tubului seminifer (în ME ele fiind situate în compartimentul adluminal). În MO acestea sunt celule mari, cu citoplasma acidofilă, fin granulară și cu un nucleu rotund (cel mai mare nucleu din epiteliul tubului seminifer) cu cromatina grunjoasă și nucleol vizibil (fig. 397). Ele sunt expresia morfologică a profazei primei diviziuni meiotice.

Spermatocitele de ordinul II sunt celule localizate deasupra spermatocitelor de ordinul I și sunt numeric mai puține deoarece ele sunt prezente aproximativ 24 de ore la nivelul tubului seminifer, pentru că după terminarea celei de a 2-a diviziuni meiotică acestea se transformă în spermatide. Ele sunt celule mai mici comparativ cu spermatocitele de ordinul I, au o citoplasmă redusă cantitativ și un nucleu veziculos.

Spermatidele sunt celulele situate în vecinătatea lumenului tubului seminifer, ele fiind adesea aranjate pe 3-4 rânduri. Acestea sunt celule mici, cu nucleu rotund (cel mai mic nucleu rotund din epiteliul stratificat al tubului seminifer), hipercromatic (fig. 398). Spermatidele nu se divid, ci prin transformare (fenomen numit spermiogeneză) dau naștere spermatozoizilor.



Fig. 398 - Testicul – spermatide (S), H.E. X 400

Spermatozoizii sunt cele mai mici celule din structura tubului seminifer, care au un nucleu condensat, ovoidal situat în epiteliul tubului și coada spre lumen (fig. 399). Morfologic, ei au un cap, un gât și o coadă (cu o piesă intermediară, principală și terminală), iar din punct de vedere functional sunt imobili. Prin fenomenul de spermeație ei se desprind din epiteliul

Scanned with OKEN Scanner

tubului seminifer şi sunt vehiculaţi prin lumenul acestuia spre căile spermatice

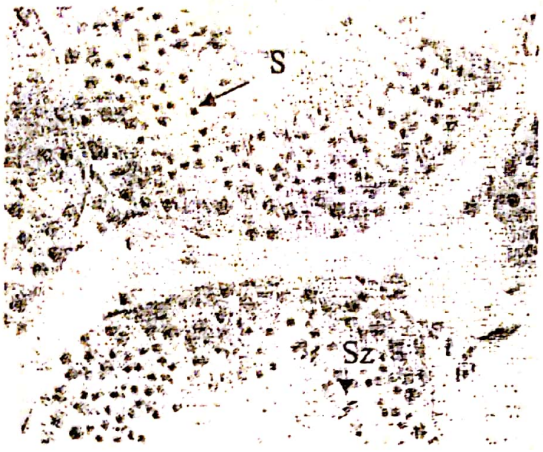

Fig. 399 - Testicul – spermatozoizi (Sz.) şi spermatide (S.), H.E. X 400

intratesticulare.

Celulele Leydig

Acestea sunt celule care apar izolat sau în mici grupuri în stroma conjunctivă. Celulele Leydig în MO uzuală se prezintă ca celule poligonale, cu o citoplasmă spumoasă (datorită conţinutului lipidic al acesteia) şi 1-2 nuclei hipocromi situaţi central. Ele au rolul de a sintetiza testosteron (fig. 400).

Fig. 400 - Testicul – celule Leydig, H.E. X 200

Bariera hemato-testiculară

Bariera hemato-testiculară este un element morfologic extrem de important care asigură o bună desfăşurare a procesului de spermatogeneză, prin asigurarea protecţiei imunitare a celulelor liniei germinale (spermatocite-spermatozoizi) faţă de structurile antigenice. Acest fapt este necesar deoarece aceste ultime celule apar în structura epiteliului tubului seminifer după pubertate (până atunci în tubul seminifer existând doar celule Sertoli şi spermatogonii), când sistemul imun este complet dezvoltat şi ar putea fi interpretate de către structurile lui drept materiale antigenice, fapt care ar conduce la apariţia de anticorpi.

La realizarea barierei hemato-testiculare participă toate structurile morfologice care se interpun între sângele din capilarele situate în stroma testicului şi celulele liniei germinale (mai puţin spermatogoniile), anume:

- membrana proprie a tubului seminifer;
- celulele Sertoli, care prin joncţiunile strânse dintre ele împart epiteliul tubului seminifer în două compartimente: compartimentul bazal (unde sunt localizate spermatogoniile) şi un compartiment adluminal (unde se găsesc celelalte celule ale liniei germinale).

Trecerea celulelor liniei seminale din compartimentul bazal în cel adluminal se realizează prin intervenţia celulelor Sertoli. Acestea secretă enzime proteolitice (activator al plasminogenului), care determină deschiderea temporară a joncţiunilor strânse dintre celulele Sertoli.

Scanned with OKEN Scanner

Căile spermatice intratesticulare

Căile spermatice intratesticulare sunt reprezentate de tubii drepți, rețeaua Haller (rete testis). Ele au rolul de a transporta spermatozoizii spre căile spermatice extratesticulare.

Tubii drepți continuă tubii seminiferi. Ei sunt structuri tubulare scurte și rectilinii a căror perete este reprezentat de un epiteliu simplu scuamos sau cubic. Trecerea dintre tubul seminifer și tubul drept se realizează brusc, ea fiind exprimată morfologic prin dispariția celulelor liniei germinale și păstrarea celulelor Sertoli în structura epiteliului.

Tubii drepți se deschid la nivelul *rețelei lui Haller (rete testis)*. Aceasta este o rețea labirintică de spații neregulate, anastomozate între ele, care sunt tapetate de un epiteliu simplu scuamos, simplu cubic sau simplu prismatic înalt.

Căile spermatice extratesticulare

Căile spermatice extratesticulare sunt reprezentate de conurile eferente, epididim, canalul deferent și canalul ejaculator.

Conurile eferente sunt structuri tubulare interpuse între rete testis și epididim. Ele

Fig. 401 - Conuri eferente – H.E. X 40

reprezintă un număr de 10-12 canale, care după un traiect scurt, rectiliniu prezintă un aspect spiralat cu organizarea spațială a unor structuri conice.

Din punct de vedere morfologic ele sunt tapetate de un epiteliu simplu în care există o alternanță de grupuri de celule cubice neciliate și alte grupuri de celule prismatic înalte ciliate, care în ansamblu dau un aspect festonat (neregulat) lumenului tubului (fig. 401, 402). Epiteliul este dispus pe o MB, sub care se organizează peritubular o atmosferă de țesut conjunctiv lax, care conține și câteva fibre musculare netede.



Fig. 402 - Conuri eferente – H.E. X 400

Epididimul continuă conurile eferente, el fiind un tub lung și întortocheat. Histologic acesta are un perete format dintr-un epiteliu dispus pe o MB și în exteriorul acesteia, peritubular, se organizează o atmosferă conjunctivă (fig. 403).

Epiteliul epididimului este un epiteliu simplu prismatic înalt, care conține celule cubice de regenerare și celule prismatic înalte cu stereocili (ce delimitează lumenul tubului) (vezi cap. Țesutul epitelial). Microscopic, lumenul

Scanned with OKEN Scanner

epididimului este regulat, nefestonat deoarece el este marcat de celulele

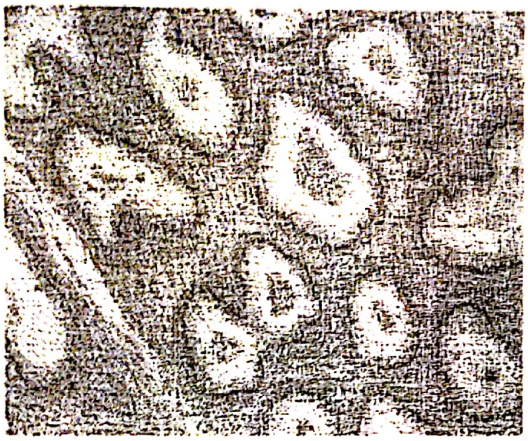

Fig. 403 - Epididim – H.E. X 40

prismatic înalte cu stereocili (celule de aceeaşi talie). În jurul epididimului se organizează o atmosferă conjunctivă, mai bine reprezentată ca în cazul conurilor eferente şi care conţine fibre musculare netede (fig. 404, 405).

Fig. 404 - Epididim – H.E. X 100

Rolul epididimului este de a stoca spermatozoizii şi a produce substanţe (funcţie secretorie), care asigură nutriţia spermatozoizilor. În acelaşi timp, la nivelul epididimului se continuă maturarea spermatozoizilor.

Canalul deferent este un conduct situat între epididim şi locul de joncţiune dintre veziculele seminale şi canalul ejaculator. El se prezintă ca un tub strâmt şi ondulat care în porţiunea sa terminală este mai dilatat, zona respectivă fiind denumită ampula deferenţială.

Din punct de vedere morfologic canalul deferent are un perete format din trei tunici:

- o *tunică mucoasă* cu un epiteliu similar cu al epididimului şi o lamina propria (corion) redusă cantitativ;

Fig. 405 - Epididim – H.E. X 400

- o *tunică musculară* formată din fibre musculare netede organizate pe trei straturi – extern longitudinal, mijlociu circular şi intern longitudinal);
- o *tunică externă (adventice)* care este un ţesut conjunctiv lax (fig. 406).

Canalul deferent are aceleaşi funcţii ca şi epididimul, în plus ampula deferenţială funcţionează ca un rezervor pentru spermă în perioada dintre două ejaculări.

Scanned with OKEN Scanner

Canalul ejaculator continuă canalul deferent, penetrează postrata şi se deschide la nivelul uretrei prostatice.



Fig. 406 - Canal deferent – H.E. X 200

El are un perete format din trei tunici:
- o *tunică mucoasă* cu un epiteliu simplu prismatic înalt şi un corion (lamina propria) redus;
- o *tunică musculară* (fibre musculare netede) – mai subţire şi fără organizarea întâlnită în canalul deferent;
- o *tunică externă* (adventice) reprezentată de o lamă de ţesut conjunctiv lax.

Canalul ejaculator are exclusiv o funcţie de transport a spermei în momentul ejaculării.

12.2. Glandele anexe ale sistemului genital masculin

Glandele anexe ale sistemului genital masculin sunt reprezentate de către veziculele seminale, prostată şi glandele bulbo-uretrale.

Veziculele seminale

Veziculele seminale sunt structuri diverticulare pereche localizate în zona ampulei deferenţiale. Ele reprezintă de fapt câte un canal intens întortocheat, la nivelul căruia multiple repliuri sunt legate între ele printr-un ţesut conjunctiv. Peretele canalului propriu-zis este organizat pe trei straturi:
- *mucoasa* care are un epiteliu simplu prismatic (cu celule prismatic înalte cu rol secretor, printre care apar dispersate celule cubice, bazale de regenerare şi o lamina propria (corion) redusă cantitativ; mucoasa prezintă o multitudine de repliuri primare, secundare şi terţiare care induc structurarea unui „sistem labirintic al mucoasei", toate spaţiile formate comunicând cu lumenul central al tubului (fig. 407, 408);



Fig. 407 - Vezicule seminale – H.E. X 40

- *musculara* - reprezentată de fibre musculare netede;
- *adventicea* formată dintr-un ţesut conjunctiv lax.

Veziculele seminale produc un lichid vâscos, de culoare galben-deschis bogat în mucoproteine, prostaglandine, acid citric şi fructoză.

Scanned with OKEN Scanner

Prostata

Organ parenchimatos străbătut de către uretra prostatică şi care morfologic prezintă o capsulă, o stromă şi un parenchim.

Fig. 408 - Veziculele seminale – H.E. X 200

Capsula - este reprezentată de un ţesut conjunctiv dens semiordonat, care conţine fibre musculare netede şi din care se desprind o serie de septuri ce pătrund în interiorul organului determinând organizarea a 30-50 de lobuli.

Stroma - prostatei este de natură conjunctivă şi în mod caracteristic ea conţine un număr mare de fibre musculare netede.

Parenchimul - este reprezentat de către glandele prostatice (glande de tip tubulo-alveolar), care în raport cu uretra prostatică sunt organizate pe trei zone concentrice: glande ale mucoasei (sunt glandele din vecinătatea uretrei prostatice), glandele submucoasei şi glandele propriu-zise (cele mai mari şi cu localizare externă, în vecinătatea capsulei). La nivelul fiecărui lobul prostatic există câte o glandă prostatică (tubulo-alveolară) a cărui canal propriu se deschide la nivelul uretrei prostatice.

Adenomerul glandelor prostatice este tapetat de un epiteliu pseudostratificat, care conţine celule prismatic înalte cu caracter secretor şi celule cubice de

Fig. 409 - Prostata – glande prostatice, H.E. X 40

Fig. 410 - Prostata – simpexioane Robin, H.E. X 200

regenerare (fig. 409). Adesea în lumenul glandelor prostatice, pe secţiunile histologice, se remarcă prezenţa unui material proteic, acelular, eozinofil (în coloraţia H.E.) care este denumit concreţiune prostatică sau simpexion Robbin (fig. 410).

Prostata produce o secreţie opalescentă, cu un pH acid (6,0), care

Scanned with OKEN Scanner

conține fosfatază acidă, zinc, acid citric și enzime proteolitice.

Glandele bulbo-uretrale (glandele Cooper) sunt localizate la joncțiunea dintre uretra membranoasă și uretra peniană. Ele sunt glande mici, de tip tubulo-acinos, care au rolul de a produce un material mucos, clar, în timpul stimulării sexuale.

Scanned with OKEN Scanner

Capitolul 13

Sistemul genital feminin

Din punct de vedere anatomic în structura sistemului genital feminin intră organele genitale interne (ovarele, trompele uterine, uterul şi vaginul) şi organele genitale externe reprezentate de formaţiunile labiale (labiile mari, labiile mici, muntele lui Venus), spaţiul interlabial (vestibul), formaţiunile erectile (clitoris, bulbii vestibulari) şi glandele anexe Bartholin.

Rolurile sistemului genital feminin sunt multiple: elaborarea gameţilor feminini, transportul lor, sediu al fecundării, transportul-implantarea-menţinerea şi dezvoltarea produsului de concepţie, expulzia produsului de concepţie, sinteza hormonilor sexuali feminini (estrogenul şi progesteronul).

13.1. Ovarul

Ovarul este organ pereche de natură parenchimatoasă care din punct de structural este format din „capsulă", stromă şi parenchim.

Capsula ovarului - este reprezentată de un epiteliu simplu cubic (epiteliu germinativ), care are rol de tapetare a ovarului, fiind în continuitate cu mezoteliul peritoneal. Sub epiteliul germinativ există o condensare de ţesut conjunctiv dens semiordonat numită albuginee.

Stroma ovarului - este un ţesut conjunctiv bogat celularizat (celule de natură fibroblastică), care sunt dispuse într-o manieră particulară – în vârtejuri. Acest aspect al stromei apare în corticala ovarului (fig. 411).

Fig. 411 - Ovar – stromă, T.S. X 200

În zona medulară a ovarului există un ţesut conjuctiv lax obişnuit.



Fig. 412 - Ovar – zona corticală, T.S. X 40

Practic *parenchimul* organului este concentrat în zona corticală a ovarului (fig. 412), zona medulară a ovarului fiind reprezentată de o atmosferă conjunctivă laxă în care sunt localizate vase sanguine cu traiect spiralat, vase limfatice, nervi şi resturi embrionare (rete ovarii) (fig. 413).

În zona corticală ovariană parenchimul este reprezentat de către

Scanned with OKEN Scanner

Fig. 413 - Ovar – zona medulară, T.S. X 100

foliculii ovarieni aflați în diferite stadii evolutive sau involutive.

La debutul fiecărui ciclu ovarian (perioadă ce durează cca. 28 zile) un număr de aproximativ 10 foliculi ovarieni primordiali, sub influența FSH-ului, intră în evoluție până în ziua a 14-a, când sub casada de LH are loc ovulația. În majoritatea situațiilor, numai unul dintre foliculii ovarieni ajunge la stadiul de folicul ovarian matur, care suferă fenomenul de ovulație, restul foliculilor fiind opriți în evoluție.

Stadiile evolutive ale foliculului ovarian

a) *Foliculii ovarieni primordiali* sunt structuri mici, rotunde situate la periferia corticalei ovarului. Din punct de vedere morfologic în structura foliculului ovarian primordial intră ovocitul de ordinul I, care este înconjurat de un singur rând de celule aplatizate (numite celule foliculare). Foliculul primordial este delimitat de stroma corticală a ovarului de o MB numită membrana lui Slaviansky. Ovocitul se prezintă în MO uzuală ca o celulă mare, rotundă, cu un nucleu mare (blocat în profaza primei diviziuni meiotice) cu nucleol adesea evident și cu o citoplasmă fin granulară, acidofilă (fig. 414).



Fig. 414 - Foliculi ovarieni primordiali - H.E. X 400

b) *Foliculii ovarieni primari* apar ca formațiuni de dimensiuni mai mari, deoarece ovocitul de ordinul I crește în dimensiuni, care este separat de stroma conjunctivă prin membrana Slaviansky. În jurul ovocitului se



Fig. 415 - Folicul ovarian primar - albastru de toluidină X 200

găsește un rând de celule cubice (numite celule granuloase) (fig. 415).

Scanned with OKEN Scanner

c) *Foliculii ovarieni secundari preantrali* sunt structuri mai mari, cu o formă aproximativ rotundă care conțin în interior ovocitul de ordinul I, de dimensiuni mai mari. În jurul ovocitului celulele granuloase sunt organizate pe mai multe straturi, cu un aspect compact. Între ovocit și primul rând de celule granuloase apare o structură inelară, acelulară numită zona pellucida. Zona pellucida este un material secretat de către ovocit și celulele granulare, care este bogat în glicozaminoglicani. În exteriorul membranei Slaviansky începe o



Fig. 416 - Folicul ovarian secundar preantral - T.S. X 400

organizare a stromei ovarului, care determină formarea tecilor foliculului ovarian (ce vor sintetiza hormonii sexuali) (fig. 416).

d) *Foliculii ovarieni secundari antrali* apar ca formațiuni mai mari și au o formă ovalară. Din punct de vedere structural, foliculul ovarian antral conține ovocitul de ordinul I în jurul căruia este organizată zona pellucida, iar în exteriorul acesteia celulele granuloase sunt dispuse pe mai multe straturi celulare. Celulele granuloase încep să secrete lichid folicular, inițial în cantități mici (mici picături de lichid folicular numite corpii Call-Exner) dispus printre celulele granuloase, care ulterior prin acumulare determină apariția de cavități mari cu lichid folicular. Ca urmare, aspectul compact al granuloasei foliculului ovarian dispare (fig. 417), iar prin confluarea progresivă a acestor spații lichidiene se formează în final o cavitate unică numită antrum (observată în structura foliculului ovarian matur).



Fig. 417 - Folicul ovarian secundar antral - T.S. X 100

Foliculul secundar antral este separat de stroma din jur de membrana Slaviansky. În exteriorul membranei Slaviansky se găsesc structurate tecile foliculului ovarian. Teaca internă a foliculului ovarian este formată din celule stromale modificate, care au rolul de a secreta hormoni androgeni ce vor fi preluați de către celulele granuloasei, unde sub acțiunea unei aromataze sunt transformați în estrogeni. În exteriorul tecii interne se găsește teaca externă de natură fibro-

Scanned with OKEN Scanner

vasculară, care are rol în nutriție și suport.

e) *Foliculii ovarieni maturi (terțiari, de Graaf)* sunt structuri mari, ovalare care împing ușor suprafața ovarului. Ovocitul împreună cu o parte din celulele granuloase se află la un pol al foliculului matur, restul celulelor granuloase fiind împinse la exterior (sunt denumite granuloasa parietală) de către lichidul folicular acumulat și aflat într-o cavitate unică numită antrum. Zona de celulele granuloase care înconjură ovocitul și care-l fixează la granuloasa parietală formează discul proliger sau cumulus oophorus. Ovocitul de dimensiuni mari este înconjurat de zona pellucida, iar primul rând de celule granuloase din jurul său se numește corona radiata. La exteriorul foliculului terțiar se găsește membrana Slaviansky în jurul căreia

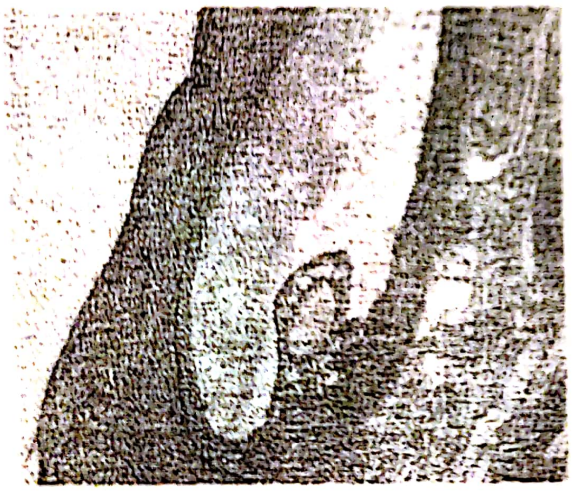

Fig. 418 – Folicul ovarian terțiar oprit în evoluție, H.E. X 40

există cele 2 teci foliculare (fig. 418). Aproximativ în ziua a 14-a a ciclului ovarian, sub cascada de LH, foliculul matur se rupe și are loc ovulația (eliberarea ovocitului cu zona pellucida și corona radiata, însoțite de lichid folicular la suprafața ovarului, de unde va fi preluat de trompa uterină). La ruperea peretelui folicular contribuie și creșterea presiunii intrafoliculare, ischemia prin reducerea vascularizației la nivelul polului superficial al foliculului și nu în ultimul rând activitatea unor enzime litice. Ceea ce va rămâne în ovar din structura foliculului terțiar după ovulație va sta la baza dezvoltării corpului galben progestativ, iar ovocitul va fi sau nu fecundat în cele cca. 48 de ore cât este viabil (fenomen care în mod normal se realizează în 1/3 externă a trompei uterine).

Corpul progestativ (corpul luteal)

Structurarea în ovar a corpului galben progestativ începe după ziua a 14-a, pe seama resturilor postovulatorii ale foliculului ovarian matur. Secundar ruperii tecilor foliculare, albugineei și a epiteliului germinativ ovarian are loc o mică hemoragie, care determină organizarea unui mic cheag sanguin în interiorul fostei cavități antrale foliculare. Membrana Slaviansky se dezintegrează, iar celulele granuloasei parietale se organizează în jurul cheagului sanguin, iar în exteriorul acestora se grupează celulele tecii interne foliculare. Ca urmare a acestor transformări și proliferări celulare secundare se organizează în ovar corpul progestativ în structura căruia se pot remarca două tipuri celulare (fig. 419):

- celule luteale granuloase, care provin din fosta granuloasă parietală și care în MO se prezintă sub forma unor celule mari, rotund-ovalare, cu nucleu situat central și cu o citoplasmă cu aspect spongios; aceste celule sunt responsabile de sinteza progesteronului, hormonul

Scanned with OKEN Scanner

care domină cantitativ după ovulație în ovar (după ziua a 14-a a ciclului ovarian) (fig. 420, 421);



Fig. 419 - Corp progestativ - T.S. X 40

- celule luteale tecale, care se dezvoltă pe seama celulelor fostei teci interne foliculare; ele sunt celule mai mici, alungite, cu o citoplasmă mai intens colorată și care sunt responsabile de secreția de estrogeni (în cantități mici).



Fig. 420 - Corp progestativ, T.S. X 100

Dacă fecundarea ovocitului are loc, corpul progestativ sa va menține în ovar (se transformă în corp gestativ) și își va desfășura activitatea aproximativ încă 3

Fig. 421 - Corp progestativ - T.S. X 400

luni, până are loc organizarea placentei. Dacă fecundarea nu are loc, aproximativ după ziua a 20-a a ciclului ovarian corpul progestativ involuează și se transformă în corp albicans.

Corpul albicans apare prin involuția corpului progestativ, ca urmare a degenerescenței lipidice a celulelor



Fig. 422 - Corp albicans, H.E. X 40

luteale granuloase și a hipertrofiei fibroase, care duce la înlocuirea lui cu o structură bogată în fibre de colagen și rare fibrocite (fig. 422). Corpii albicans, pe măsura formării lor în urma ciclulilor lunare, ajung spre partea mai profundă a corticalei ovariene și ulterior spre

Scanned with OKEN Scanner

medulară cu posibilitatea ca în luni sau ani să dispară progresiv.

Foliculii ovarieni atrezici

Fenomenul de oprire în evoluție a foliculilor ovarieni (atrezia) poate să apară în orice stadiu de dezvoltare a acestora. Pe parcursul vieții fertile a unei femei din cei aproximativ 400000 de foliculi ovarieni primordiali (care există în corticala ovarului la naștere) doar 400 (0,1%) ajung la stadiul de maturitate funcțională (să fie capabili de ovulație), restul vor degenera într-un anumit moment al evoluției lor.

Fenomenul de atrezie a foliculilor ovarieni primordiali și primari este dificil de observat microscopic, deoarece resturile celulare sunt rapid fagocitate de către macrofage.

În cazul foliculilor ovarieni secundari și terțiari atrezia este mai ușor de sesizat în MO, acest fenomen traducându-se printr-o serie de modificări morfologice (a căror amploare depinde de „etapa de degradare" în care este surprins acel folicul ovarian) precum:

- diminuarea dimensiunii foliculilor ovarieni;
- degenerescența celulelor granuloasei (fenomene de cariorexis, carioliză, picnoză, celule granuloase degradate sau lizate) (fig. 423);
- moartea ovocitului;
- resturi izolate ale zonei pellucida (ce devine neregulată, mai groasă), care are un aspect clasic comparat cu o „cameră de bicicletă spartă" (fig. 424, 425);
- îngroșarea membranei Slaviansky;
- persistența tecilor foliculului ovarian, chiar dacă structura lui este distrusă,

Fig. 423 - Folicul ovarian atrezic - T.S. X 400

Fig. 424 – Folicul ovarian atrezic - T.S. X 400

determină formarea de foliculi tecogeni ce sunt capabili de a secreta estrogeni;

- uneori apare și un aspect particular de involuție foliculară și anume, folicul ovarian chistic; aceștia sunt caracterizați printr-o hipersecretie de lichid folicular, care determină o creștere în volum a foliculului însoțită de diminuarea zonei granuloase și de persistența tecilor.

Scanned with OKEN Scanner

Fig. 425 - Foliculi ovarieni atrezici, T.S. X 400

13.2. Trompele uterine

Trompele uterine sunt organe pereche tubulare, care din punct de vedere anatomic prezintă 4 segmente: pavilionul (infundibulul), situat în apropierea ovarului și care emite numeroase prelungiri digitiforme numite fimbria, ampula, istmul, zona interstițială (segmentul intramural).

Din punct de vedere morfologic trompele uterine au un perete format din trei tunici (fig. 426):

- *tunica mucoasă* este alcătuită dintr-un epiteliu și lamina propria; epiteliu este unul simplu prismatic înalt format din celule ciliate (a căror număr este mai mare în prima parte a ciclului ovarian) și celule secretorii (care sunt numeric mai multe după ziua a 14-a a ciclului ovarian); lamina propria este reprezentată de un țesut conjunctiv lax, care realizează o multitudine de pliuri (tapetate de epiteliu) arborescente, ce ocupă aproape tot lumenul trompei uterine (fig. 427, 428);
- *tunica medie (musculara)* este formată din fibre musculare netede dispuse pe două straturi (circular intern și longitudinal extern);



Fig. 426 - Trompa uterină – T.S. X 40

Fig. 427 - Trompa uterină – T.S. X 100

Fig. 428 - Trompa uterină – mucoasă, T.S. X 400

Scanned with OKEN Scanner

- *tunica externă (seroasa)* este un țesut conjunctiv lax tapetat de mezoteliu.

13.3. Uterul și vaginul

Uterul

Uterul este un organ cavitar care anatomic prezintă patru segmente (fundul, corpul, istmul și colul), iar din punct de vedere morfologic doar două zone diferite: corpul și colul uterin.

Corpul uterin este structurat pe trei tunici concentrice.

1) *Tunica internă (endometrul)* este formată dintr-un epiteliu de tapetare și lamina propria. Epiteliul de tapetare este unul simplu prismatic înalt; care are două tipuri de celule în structura sa: celule ciliate și celule secretorii (care sunt mai numeroase). Acest epiteliu se invaginează în țesutul conjunctiv subjacent și determină formarea glandelor endometriale. Acestea sunt glande tubulare simple rectilinii în cea mai mare parte, ușor sinuoase spre bază. Lamina propria este un tip special de țesut conjunctiv lax bogat celularizat (numit și corion citogen). Celulele sunt de tip fibroblastic cu o formă stelată/fuziformă și care sunt hormono-dependente.

Pe tot parcursul perioadei fertile din viața unei femei, endometrul suferă o serie de modificări ciclice (lunare), cunoscute sub denumirea de *ciclu endometrial*, care sunt dependente de ciclul ovarian. Un ciclu endometrial durează aproximativ 28 zile (25-31) și cuprinde trei perioade: între ziua 1-4 este perioada menstruală, între ziua 5-14 este faza proliferativă care este coordonată de estrogeni, iar între zilele 15-28 este faza secretorie ce se desfășoară sub influența progesteronului.

Din punct de vedere al modificărilor suferite în structura sa sub acțiunea hormonilor ovarieni, mucoasei endometriale i se descriu două zone diferite: o pătură funcțională (2/3 superioară) și o pătură bazală (1/3 inferioară). Pătura funcțională suferă modificări morfologice pe parcursul ciclului endometrial și este eliminată prin fluxul menstrual, în timp ce pătura bazală nu suferă astfel de modificări, dar asigură refacerea mucoasei endometriale după perioada menstruală. Și vascularizația este diferită în cele două zone ale mucoasei endometriale, astfel arterele miometrului generează ramuri pentru zona bazală a endometrului (numite arteriole bazale) și arteriole pentru zona funcțională a endometrului numite arteriole spiralate. Arteriolele spiralate, datorită traiectului lor ondulat și a faptului că sunt hormono-dependente, participă în mod direct la realizarea mecanismului menstruației. Arteriolele spiralate generează în vecinătatea epiteliului de suprafață o rețea bogată de capilare care se deschide în plexurile venoase ce converg spre venele miometrului.

Etapele ciclului endometrial:

a) perioada menstruală (ziua 1-4) – este etapa în care, cu o anumită cantitate de sânge, se elimină 2/3 superficiale din grosimea mucoasei uterine; endometrul, la sfârșitul acestei perioade, este denudat până la nivelul păturii bazale, care este și infiltrată de numeroase celule inflamatorii mono- sau polinucleare cu rol de protecție a mucoasei;

b) perioada (faza) proliferativă (zilele 5-14) – este etapa ce se derulează sub influența estrogenilor ovarieni și în care are loc refacerea treptată a integrității mucoasei endometriale după menstruație; regenerarea mucoasei uterine implică atât refacerea structurilor epiteliale

Scanned with OKEN Scanner

(glande endometriale şi epiteliu de tapetare), proces care se realizează pe seama bazei glandelor din 1/3 bazală, cât şi a laminei propria (corionul citogen) pe seama celulelor conjunctive restante; la sfârşitul

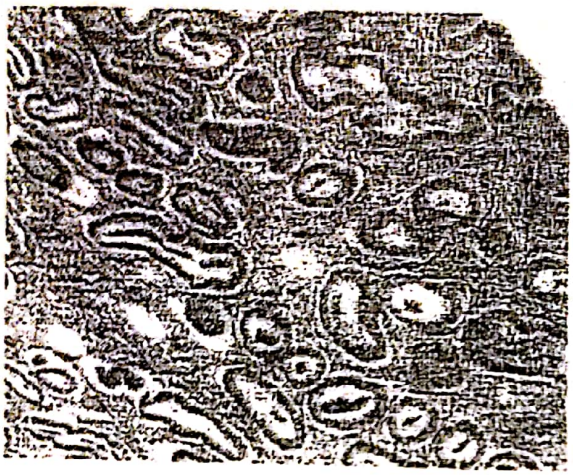

Fig. 429 – Endometru/fază proliferativă – pătura funcțională, T.S. X 40

acestei perioade mucoasa este complet refăcută, ea prezentând următorul aspect microscopic: la suprafață un epiteliu simplu

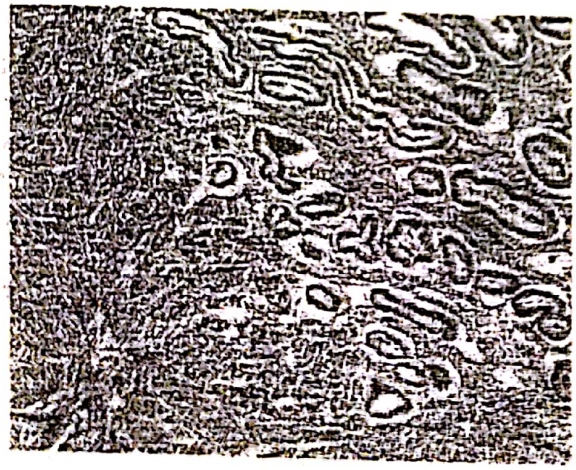

Fig. 430 - Endometru/fază proliferativă – pătura bazală, T.S. X 40

prismatic înalt de tapetare care se înfundă în lamina propria (bogat celularizată) generând glandele endometriale (fig. 429, 430); acestea

Fig. 431 - Endometru/fază proliferativă – glandă endometrială, H.E. X 200

se prezintă ca şi glande tubulare simple uşor sinuoase, cu un lumen regulat, rotund/ovalar pe secțiunile transversale (fig. 431, 432);



Fig. 432 – Endometru/fază proliferativă – glandă endometrială, H.E. X 400

c) perioada (faza) secretorie (zilele 15-28) – este etapa de transformări ale mucoasei endometriale sub acțiunea progesteronului ovarian în sensul pregătirii acesteia pentru o eventuală sarcină; modificările morfologice

Scanned with OKEN Scanner

implică structurile epiteliale și cele conjunctive ale păturii funcționale ale endometrului; astfel, glandele endometriale devin mai lungi, mai sinuoase, cu un lumen neregulat (festonat sau „în dinți de ferăstrău) (fig. 433), iar ca și celule în epiteliul de tapetare și epiteliul glandular predomină celulele cu caracter secretor în detrimentul celulelor ciliate; lamina propria (corionul) devine edematiată, celulele

Fig. 433 – Endometru/fază secretorie – glandă endometrială, H.E. X 200

conjunctive se transformă decidual, în sensul că devin celule mai mari, globuloase, cu nucleu central și se dispun epiteliod în regiunea situată imediat sub epiteliul de tapetare; de aceea, la nivelul endometrului în fază secretorie se descriu mai multe zone diferite: pătura bazală (1/3 inferioară) și pătura funcțională (2/3 superficiale) la nivelul căreia se diferențiază o zonă compactă (situată imediat sub epiteliul de tapetare și în care celulele laminei propria se dispun epiteliod și unde sunt localizate gâturile glandelor endometriale) și o zonă spongioasă a păturii funcționale (fig. 434); în zona spongioasă lamina propria este mai edematiată (mai laxă) și conține glandele endometriale cu lumene neregulate.

Fig. 434 – Endometru/fază secretorie – zona spongioasă, H.E. X 200

În lipsa fecundării, secundar involuției corpului progestativ și deci a „prăbușirii" progresive a nivelului hormonal (progesteron și estrogeni), după ziua a 25-a ciclului endometrial la nivelul mucoasei uterine se reduce edemul și are loc spiralarea mai intensă a arteriolelor spiralate din pătura funcțională, fenomen acompaniat de vasoconstricție spasme a acestor vase (deoarece ele sunt hormono-dependente). Spasmele vasculare sunt treptat tot mai numeroase și mai intense inducând apariția ischemiei și ulterior a necrozei mucoasei endometriale, care în final se va detașa și va fi antrenată cu fluxul menstrual.

Dacă are loc fecundația, sub influența progesteronului secretat de corpul gestativ, se menține aspectul de mucoasă endometrială în fază secretorie pe tot parcursul sarcinii, mai mult mucoasa endometrială participând la structurarea componentei materne a placentei.

Scanned with OKEN Scanner

2) *Tunica medie (miometrul)* – este reprezentată de fibre musculare netede, care sunt aranjate pe trei straturi slab definite: longitudinal intern, mijlociu (plexiform, el fiind

Fig. 435 - Endometru și miometru - H.E. X 100



Fig. 436 - Uter – miometru, H.E. X 100

cel mai bine reprezentat) și longitudinal extern (fig. 435, 436). La nivelul miometrului, în pătura sa plexiformă, este de reținut prezența vaselor de tip arterial fără adventice (tunica musculară a lor continuându-se direct cu fibrele musculare ale miometrului). Aceste vase prin contracția lor susținută și eficientă (datorită lipsei adventicei vasculare)

Fig. 437 - Miometru – arteriole fără adventice, H.E. X 100

Fig. 438 – Miometru – arteriole fără adventice, H.E. X 200

contribuie la oprirea hemoragiei după naștere (fig. 437, 438).

3) *Tunica externă* (seroasa) este reprezentată de un țesut conjunctiv lax tapetat de mezoteliu în 2/3 superioare.

Colul uterin este segmentul uterin format din punct de vedere anatomic și histologic din două regiuni diferite: exocol și endocol.

Scanned with OKEN Scanner

Endocolul este porțiunea colului uterin ce delimitează canalul endocervical și care din punct de vedere morfologic prezintă o mucoasă formată dintr-un epiteliu simplu prismatic înalt și un țesut conjunctiv lax. Epiteliul simplu de suprafață al endocolului se înfundă în conjunctivul subjacent determinând structurarea glandelor endocervicale (fig. 439).



Fig. 439 - Endocol – H.E. X 40

Acestea sunt glande tubulo-ramificate mucoase („arborele vieții"), responsabile de secreția mucusului cervical (glera cervicală). Mucusul cervical conține apă, electroliți, glucide, glicoproteine. Sub influența estrogenilor acesta este mai fluid (mai apos), maximul hidratării lui fiind în perioada ovulatorie, când are și un pH mai alcalin el fiind astfel mai ușor străbătut de către spermatozoizi. În partea a doua a ciclului ovarian (după ovulație), el devine mai vâscos pentru a atinge maximul de vâscozitate în timpul sarcinii, când formează un dop de protecție care închide canalul cervical permitând dezvoltarea produsului de concepție într-un mediu steril.

Exocolul este segmentul colului uterin care proiemină în cavitatea vaginală. Din punct de vedere histologic el are o mucoasă cu un epiteliu similar cu cel din cavitatea vaginală și un țesut conjunctiv lax. Epiteliul este de tip stratificat scuamos fără keratinizare, a cărui celule sunt încărcate cu glicogen și dau în colorațiile uzuale un aspect palid citolasmei celulare (fig. 440). Glicogenul eliberat din celulele epiteliale descuamate este trasformat de flora bacteriană locală în acid lactic și astfel pH-ul local este unul de tip acid, cu rol protector, pe perioada fertilă a vieții femeii.

Fig. 440 - Exocol – H.E. X 40

Între cele două mucoase (a endocolului și a exocolului) există un strat muscular, ce se continuă cu miomentrul corpului uterin, dar care este mai slab reprezentat și care nu ar permite dezvoltarea unei eventuale sarcini nidate la acest nivel.

Importantă în patologia genitală feminină este joncțiunea exocol-endocol. Aceasta este de fapt expresia morfologică a schimbării bruște a epiteliului endocolului în epiteliul exocolului, la nivelul orificiului extern al canalului cervical (fig. 441). Această joncțiune este situată ușor în interiorul canalului cervical, dar cu vârsta/sarcinile „coboară" înspre cavitatea vaginală și ca urmare epiteliul

Scanned with OKEN Scanner

Fig. 441 - Joncțiunea endo-exocol, H.E. X 40

simplu prismatic endocervical devine expus unui mediu diferit (mediul din cavitatea vaginală) și de aceea el „reacționează" prin metaplazie (transformare în alt tip de epiteliu). Această zonă este foarte vulnerabilă diverselor tipuri de agresiuni epiteliale (frecvent cele virale - HPV) fapt care poate determina apariția leziunilor de displazie cancer ale colului uterin.

Vaginul

Vaginul este o structură tubulară fibromusculară, care prezintă un perete format din trei tunici: mucoasă, musculară și adventice.

Mucoasa este alcătuită dintr-un epiteliu stratificat scuamos fără keratinizare bine reprezentat. Celulele epiteliale sub influența estrogenului sintetizează și stochează glicogen, care conferă citoplasmei acestor celule un aspect palid (spumos) în MO, coloratia H.E. Glicogenul eliberat (secundar descuamării celulare) la suprafața epiteliului este metabolizat de către bacteriile saprofite (care colonizează normal mucoasa vaginală), generând acid lactic (substantă care este responsabilă pentru pH-ul acid al lumenului vaginal, ca și factor de protecție locală). Lamina propria a mucoasei vaginale este un țesut conjunctiv lax, bogat în limfocite și neutrofile și este bine vascularizat (fig. 442).



Fig. 442 - Vaginul – T.S. X 40

Deși mucoasa vaginală nu conține glande, există o creștere a cantității de fluid vaginal în timpul stimulării sexuale, secundar transudatului din vasele laminei propria la care se asociază secreția glandelor cervicale.

Stratul muscular al vaginului este format din fibre musculare netede cu o dispoziție predominant longitudinală, exceptând zona din vecinătatea lumenului unde fibrele musculare sunt aranjate mai ales circular. La nivelul deschiderii externe a vaginului există un sfincter muscular care este format din fibre musculare striate.

Tunica externă (adventicea) este un țesut conjunctiv fibroelastic bogat în vase venoase și nervi periferici, ce are rolul de a atașa vaginul la structurile vecine.

Scanned with OKEN Scanner

13.4. Placenta

Placenta este un organ tranzitoriu, cu rol în asigurarea nutriției fătului (asigurarea oxigenului și a substanțelor nutritive precum și eliminarea produșilor de metabolism), rol de sinteză hormonală (gonadotrofina corionică umană, hormonul de creștere insulin-like, factorul de creștere endotelial, hormonul lactogen placentar, relaxina) și de apărare (aici intervenind bariera feto-pacentară).

Dezvoltarea placentei (componenta fetală a acesteia) se va realiza pe seama celulelor externe ale morulei. În momentul în care produsul de concepție (blastochistul) ajunge în cavitatea uterină, el având deja o cavitate lichidiană numită blastocel. Masa celulară internă a blastochistului este cunoscută sub denumirea de embrioblast (din ea se va dezvolta viitorul embrion), iar celulele situate la exterior sunt denumite trofoblast (celule care vor participa la formarea placentei).

La nivelul trofoblastului se realizează o diferențiere celulară pe două straturi: un strat intern numit citotrofoblast și unul extern denumit sincițiotrofoblast. Sincițiotrofoblastul vine în contact cu celulele endometriale materne și vasele sanguine ale acestuia, el prezentând un profund caracter invaziv/eroziv, care va permite realizarea nidației și placentației. Citotrofoblastul este stratul trofoblastului în care celulele au în primul rând activitate proliferativă, asigurând și formarea sincițiotrofoblastului pe de o parte, dar și a elementelor conjunctive din axele vilozităților placentare.

Trofoblastul în dezvoltarea sa în interiorul mucoasei endometriale realizează multiple expansiuni digitiforme numite vilozități placentare. Primele expansiuni de acest tip se numesc vilozități placentare (coriale) primare (ziua 11-13). Acestea sunt lipsite de țesut conjunctiv și de vase sanguine fetale. Din vilozitățile primare se structurează (prin ramificare arborescentă) vilozitățile secundare (ziua 16), care prezintă un ax conjunctiv și din care apar vilozitățile terțiare (ziua 21) care au un ax conjunctivo-vascular.

Vilozitățile placentare în primul trimestru de sarcină sunt de dimensiuni mai mari, au un ax central conjunctiv și la exterior sunt tapetate de trofoblast (fig. 443, 444). Acesta are cele două straturi celulare: citotrofoblastul la interior și sincițiotrofoblastul la exterior (ambele prezentându-se sub forma unor straturi de celule cubice) (fig. 444, 445). În trimestrul al II-lea de sarcină citotrofoblastrul devine discontinuu, pentru ca în trimestrul al III-lea trofoblastul să fie reprezentat doar de sincițiotrofoblast (fig. 446, 447, 448).

Fig. 443 - Vilozități placentare – I trimestru, H.E x 40

Scanned with OKEN Scanner

Fig. 444 – Vilozități placentare I trimestru – trofoblastul, H.E. X 200

Fig. 445 - Vilozități placentare I trimestru/hematii materne - H.E. X 200

Pe măsura dezvoltării placentei apare în vecinătatea vilozităților placentare un material acelular, intens eozinofil (colorația H.E.), care se pare că ar rezulta din degenerarea celulelor deciduale sau trofoblastice, cunoscut sub denumirea de fibrinoid (fig. 449).

Pe măsura organizării ei, placenta își va dezvolta cele două componente: placa corială (dezvoltată înspre partea fetală și rezultată din unirea amniosului cu corionul) și placa deciduală (dezvoltată înspre partea maternă). Trofoblastul asigură legătura dintre cele două plăci, el fiind organizat

Fig. 446 - Vilozități placentare ultimul trimestru - H.E. X 40



Fig. 447 - Vilozități placentare ultimul trimestru/ hematii materne - H.E. X 200

sub formă de „coloane" din care se desprind vilozitățile placentare, care vor fi scăldate de către sângele matern adus în spațiile viloase de către vasele care penetrează placa deciduală.

Decidua maternă se formează din regiunea de mucoasă endometrială unde s-a realizat nidarea. Sub influența progesteronului celulele stromale ale mucoasei endometriale devin mari, globuloase, încărcate cu glicogen și se

Scanned with OKEN Scanner

Fig. 448 – Vilozități placentare ultimul trimestru –trofoblastul, H.E. X 400

numesc celule deciduale (fig. 450).

Se descriu 3 zone deciduale: decidua bazală (este zona care intră efectiv în structura placentei), decidua

Fig. 449 – Vilozități placentare ultimul trimestru – fibrinoid, H.E. X 400

capsulară (este partea care delimitează zona de implantare și care pe măsura creșterii embrionului va expansiona și fuziona cu decidua parietată, formând decidua vera) și decidua parietală (zona de deciduă exceptând zona de nidație).

Între sângele matern care scaldă vilozitățile placentare și cel fetal din capilarele sanguine din axul vilozităților placentare există bariera feto-placentară, care din punct de vedere morfologic este

Fig. 450 - Vilozități placentare și deciduă maternă, H.E. X 200

formată din:

- endoteliul și membrana bazală a capilarelor sanguine din axul vilozităților placentare;
- țesutul conjunctiv din axul vilozităților placentare;
- trofoblastul și membrana sa bazală (în I trimestru - citotrofoblast și sincițiotrofoblast, iar în ultimul trimestru – sincițiotrofoblast).

Scanned with OKEN Scanner

13.5. Glanda mamară

Glanda mamară, organ pereche, este o glandă sudoripară modificată care are o dezvoltare strâns legată de nivelul estrogenului şi al progesteronului. Ea prezintă o structură morfologică variabilă în raport de etapele evolutive sau de diferitele transformări din viaţa persoanei respective.

Glanda mamară în stare de repaus este formată din 15-20 de lobi cu o formă piramidală, aşezaţi cu vârful spre mamelon şi baza spre torace. În structura unui lob intră mai mulţi lobuli. Fiecare lobul conţine o componentă secretorie şi una de excreţie reprezentată de canalele intralobulare, în ansamblul său glanda mamară în repaus fiind o glandă tubulo-alveolară compusă (fig. 451).

Fig. 451 - Glandă mamară în repaus– H.E. X 40

Elementele de parenchim (canalele intralobulare şi acinii) sunt susţinute de un ţesut conjunctiv lax intralobular bogat în fibroblaste/fibrocite, mastocite şi macrofage.

Acinii glandei mamare în repaus sunt tapetaţi de un epiteliu simplu cubic, dublat la exterior de un rând de celule mioepiteliale. Canalele intralobulare au un perete asemănător cu cel al acinilor, fiind practic dificil de făcut diferenţa între canalele intralobulare şi acini în glanda mamară în repaus (fig. 452).

Fig. 452 - Glandă mamară în repaus – H.E. X 200

În glanda mamară aflată în repaus componenta secretorie are o dezvoltare minimă.

Fig. 453 - Glandă mamară în repaus – ţesut conjunctiv extralobular, H.E. X 40

Scanned with OKEN Scanner

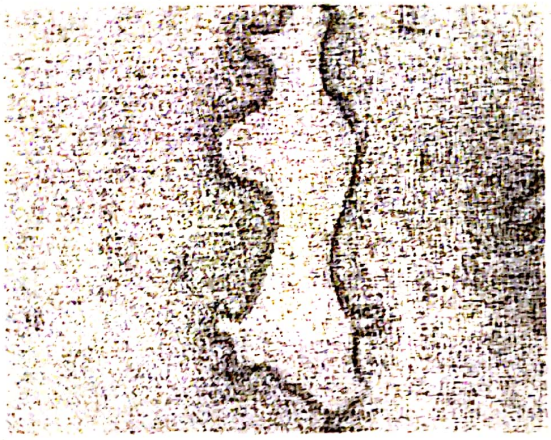

Fig. 454 - Glandă mamară în repaus – canal de excreție extralobular. H.E. X 40

Extralobular se găsește un țesut conjunctiv dens semiordonat, cu vase adipocite albe (fig. 453), care conține canalele extralobulare (fig. 454).

Acestea sunt tapetate de un epiteliu cubic bistratificat și prin confluare generează în final câte un canal galactofor pentru fiecare lob de glandă mamară, care se va deschide printr-un orificiu propriu la nivelul mamelonului. Ultima porțiune a canalului galactofor este mai dilatată, ea fiind cunoscută sub denumirea de sinus galactofor. În vecinătatea orificiului de deschidere epiteliul canalului este unul de tip stratificat scuamos fără keratinizare.

În perioada fertilă și-n afara sarcinii glanda mamară suferă modificări ciclice lunare în sensul că, în faza secretorie acinii se burjionează și prezintă o hiperplazie celulară la care se asociază un edem al țesutului conjunctiv intralobular.

Glanda mamară în sarcină (gestație)

Sub influența progesteronului și a hormonilor placentari se va dezvolta componenta adenomerică, care devine de dimensiuni mai mari, glanda mamară fiind în acest caz una de tip tubulo-alveolar compus. În ansamblu, secundar dezvoltării acinilor intralobulari crește dimensiunea lobulilor glandei mamare cu subțierea progresivă a țesutului conjunctiv extralobular.

Fig. 455 - Glandă mamară în lactație – H.E. X 40

Fig. 456 - Glandă mamară în lactație – T.S. X 200

Glanda mamară în lactație

Are o dezvoltare maximă, fiind prototipul glandei tubulo-alveolare compuse. Microscopic se observă că lobulii sunt măriți de volum (mai ales pe seama dezvoltării la maxim a componentei secretorii), iar țesutul conjunctiv dens semiordonat

Scanned with OKEN Scanner

extralobular este mult mai redus, acesta prezentându-se sub formă de „benzi" interlobulare (fig. 455).

Alveolele au dimensiuni mari şi sunt tapetate de un epiteliu simplu cubic (celulele având un caracter secretor, evidenţiabil mai ales în microscopie electronică), care este dublat de un rând de celule mioepiteliale (fig. 456). Celulele secretorii au rolul de a elabora laptele (produs complex bogat în proteine, lipide, glucide, apă, electroliţi, vitamine, Ig, lizozim), secreţia lactată fiind controlată de activitatea prolactinei şi a STH-ului. După instalarea ablactaţiei celulele alveolare intră în apoptoză, dar nu se va reveni la structura glandei mamare anterior sarcinii, deoarece componenta secretorie, aflată acum în repaus, este mai bine reprezentată decât anterior sarcinii respective.

Scanned with OKEN Scanner

Capitolul 14

Pielea

Pielea este un organ ce acoperă suprafaţa corpului şi care are multiple funcţii: funcţie imunologică, de excreţie, de protecţie contra infecţiilor şi a deshidratării, intervine în reglarea temperaturii normale a organismului.

Ea prezintă o structură complexă, fiind formată din epiderm şi derm. În anumite zone pielea are şi anexe cutanate (părul şi fanerele), care au rol de protecţie.

14.1. Epidermul (vezi capitolul ţesutul epitelial) este de două tipuri: subţire şi gros. El prezintă în structura sa 5 straturi de celule numite keratinocice (mai bine reprezentate pe epidermul gros): strat bazal, strat spinos, strat granulos, strat lucios, strat cornos (fig. 457, 458).

Fig. 457 – Piele cu epiderm gros, T.S. X 40

În structura epidermului se mai găsesc şi alte tipuri de celule, care nu fac parte din grupul keratinocitelor, anume: celulele Langerhans, celulele Merkel şi melanocitele.

Fig. 458 – Piele cu epiderm subţire. H.E. X 40

a) celulele Langerhans sunt celule care apar în structura epidermului în toate localizările sale, dar sunt greu de identificat în MO; ele aparţin sistemului imun şi sunt celule prezentatoare de antigen;
b) melanocitele sunt celule cu origine în crestele neurale; ele sunt localizate în stratul bazal al epidermului, dar şi la nivelul dermului; în MO, colorații uzuale, sunt greu de observat acestea putând fi evidenţiate prin metode de colorare cu săruri de argint; aceste celule produc melanină, pigment implicat în gradul de colorare a pielii, părului, irisului;
c) celulele Merkel sunt celule localizate în stratul bazal epidermic, dificil de recunoscut în MO şi care sunt considerate a aparţine sistemului APUD, deoarece în ME se observă numeroase granule de secreţie în citoplasma acestora.

Scanned with OKEN Scanner

14.2. Dermul şi anexele cutanate

Dermul, ţesutul conjunctiv al pielii, este împărţit în două zone: dermul superficial (papilar) şi dermul profund (reticular) (fig. 459, 460).

Dermul superficial al pielii este localizat imediat sub membrana bazală a epidermului, la nivelul papilelor dermice, el fiind un ţesut conjunctiv lax bogat în fibre de reticulină, capilare sanguine şi terminaţii nervoase.

Fig. 459 – Dermul superficial şi profund al pielii – H.E. X 100

Dermul profund al pielii, continuă dermul superficial şi este un ţesut conjunctiv dens semiordonat care conţine şi fibre elastice (fig. 460). La nivelul său se găsesc vase sanguine, nervi şi anexele cutanate (glanda sudoripară şi aparatul pilo-sebaceu).

Anexele cutanate

Glanda sudoripară este prezentă în dermul profund al pielii cu epiderm subţire şi gros, fiind o glandă tubulo-glomerulată (fig. 461, 462) (vezi Ţesutul epitelial).

Fig. 460 – Dermul profund al pielii – T.S. X 200

Fig. 461 – Glandă sudoripară – adenomere, H.E. X 200

Fig. 462 – Glandă sudoripară – canale de excreţie, H.E. X 200

Scanned with OKEN Scanner

Aparatul pilo-sebaceu este observat doar în dermul pielii cu epiderm subțire, în alcătuirea sa intrând glanda sebacee (glandă sacciformă) (fig. 463, 464), mușchiul erector al firului de păr (fibre musculare netede) (fig. 465) și foliculul pilos.

Firul de păr are o porțiune liberă (numită tijă), care este vizibilă la suprafața pielii și o porțiune ce pătrunde în grosimea pielii (numită rădăcină).



Fig. 463 – Glandă sebacee – T.S. X 100

Fig. 464 – Glandă sebacee – T.S. X 400

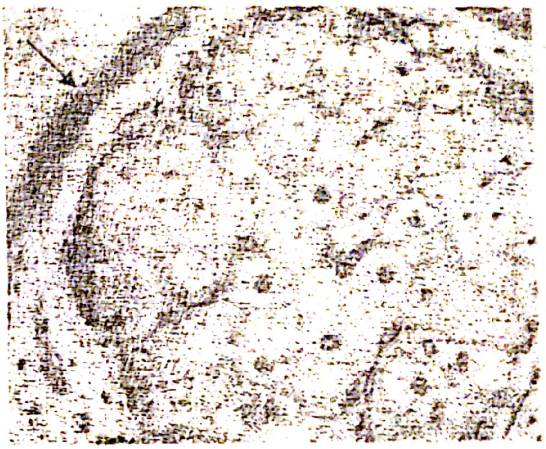

Fig. 465 – Mușchiul erector al firului de păr – H.E. X 200

Fig. 466 – Bulbul pilos, T.S. X 100

Fig. 467 – Bulbul pilos, H.E. X 100

Scanned with OKEN Scanner

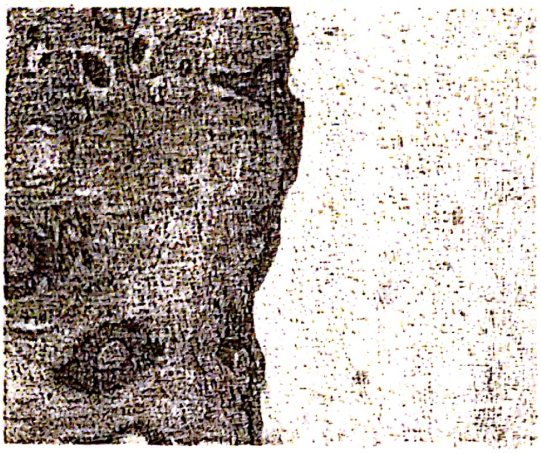

Fig. 468 - Foliculi piloşi – secţiune transversală, T.S. X 40

Fig. 469 - Foliculi piloşi – secţiune transversală, T.S. X 100

Firul de păr propriu-zis prezintă trei straturi:

- medulara firului de păr – este localizată central şi este formată din 2-3 rânduri de celule cubice care conţin pigment melanic;
- corticala firului de păr – localizată la exteriorul medularei şi care este alcătuită din celule ce conţin keratină;
- cuticula – cu rol de protecţie a firului de păr, care este situată la exteriorul acestuia.

Fig. 470 - Foliculi piloşi – secţiune transversală, T.S. X 200

Rădăcina firului de păr la rândul ei are o zonă terminală mai dilatată denumită bulb pilos, în care se invaginează ţesutul conjunctiv lax (fig. 466, 467). Această porţiune, numită papilă dermică a bulbului pilos, asigură prin structurile vasculare ce le conţine nutriţia firului de păr.

Fig. 471 – Foliculi piloşi – secţiune longitudinală, H.E. X 40

Restul rădăcinii firului de păr este cunoscută sub denumirea de folicul pilos (fig. 468, 469, 470, 471). Foliculul pilos este la rândul său format din trei teci:

Scanned with OKEN Scanner

- teaca epitelială internă, care pornind dinspre interior (din vecinătatea firului de păr) prezintă trei straturi: epidermicula (care este în raport strâns cu cuticula firului de păr propriu-zis), teaca Huxley (1-2 rânduri de celule scuamoase, care conțin trichohialină – substanță asemănătoare keratohialinei) și teaca Henle (un rând de celule cubice, care conțin hialin);
- teaca epitelială externă ce se formează prin invaginarea epidermului de suprafață și care diminuă treptat înspre bulbul pilos;
- teaca conjunctivo-fibroasă care reprezintă o condensare a dermului în jurul tecii epiteliale externe; acesteia i se atașează mușchiul erector al firului de păr, format din fibre musculare netede. Prin contracția acestuia se realizează „ridicarea" firului de păr și „înfundarea" pielii în zona sa de atașament.

Scanned with OKEN Scanner

Capitolul 15

Organe de simț

Informațiile din mediul extern sunt percepute de către organism cu ajutorul unor structuri senzoriale numite receptori. Aceste structuri sunt capabile de a transforma stimuli precum durerea, lumina, sunetul în semnale care sunt transmise spre scoarța cerebrală unde are loc analiza lor.

Organismul uman posedă mai multe tipuri de receptori, care în raport cu natura factorilor care-i stimulează sunt grupați în:

- sistemul receptor somatic și visceral;
- sistemul proprioreceptor;
- sistemul chemoreceptor;
- sistemul fotoreceptor;
- sistemul audioreceptor.

15.1. Sistemul receptor somatic și visceral

Acest sistem cuprinde totalitatea receptorilor care percep senzații superficiale și profunde, ei fiind împărțiți în terminații nervoase libere sau încapsulate, în funcție de absența sau prezența unei capsule conjunctive.

Din punct de vedere structural, acești receptori sunt fie terminații nervoase dendritice sau celule non-neuronale specializate care sunt responsabile de perceperea senzațiilor tactile și de presiune.

Astfel, în cadrul sistemului somatic și visceral sunt incluse următoarele categorii de receptori, care sunt generic cunoscuți și sub denumirea de mecanoreceptori: corpusculii Meissner, corpusculii Merkel, terminațiile Ruffini, teminațiile nervoase din jurul foliculului pilos, corpusculii Pacini și terminații nervoase libere.

Cel mai bine studiat mecanoreceptor este *corpusculul Pacini*. Acesta se prezintă ca o structură ovoidală formată dintr-o fibră nervoasă nemielinizată cu celule Schwann, care este înconjurată de 20-70 de straturi concentrice de fibroblaste în alternanță cu fibre de colagen, ce este similar aranjamentului foilor într-un bulb de ceapă (fig. 472). Corpusculii Pacini sunt în principal observați pe secțiunile histologice de la nivelul dermului (mai ales cel de la nivelul palmelor), ei fiind asociați cu detectarea vibrațiilor.

Fig. 472 – Corpuscul Pacini – piele, H.E. X 200

Corpusculii Meissner sunt formați din fibroblaste și fibre groase de colagen care înconjură un "miez" alcătuit din celule Schwann și terminații nervoase. Ei sunt responsabili de perceperea simțului tactil, fiind localizați în principal în dermul plantelor, palmelor, pleoapelor și buzelor.

Terminațiile Ruffini sunt terminații nervoase încapsulate prezente la nivelul capsulelor articulare și dermul pielii. Acestea sunt sensibile la tracțiuni

Scanned with OKEN Scanner

sau presiuni exercitate asupra pielii şi capsulelor articulare.

Discurile Merkel sunt mecanoreceptori implicaţi în perceperea discriminativă a stimulilor tactili. Ei sunt formaţi din terminaţii nervoase nemielinizate asociate cu celule Merkel. Aceşti mecanoreceptori apar localizaţi la nivelul pielii cu epiderm gros şi în zonele sensibile la atingere.

Terminaţiile Krause sunt structuri sferice încapsulate ce apar localizate la nivelul peritoneului, regiunii genitale, conjunctivei, articulaţiilor şi a dermului. Iniţial se credea că sunt receptori pentru rece, dar funcţia lor nu este pe deplin elucidată.

Terminaţiile nervoase libere sunt receptorii care preiau în general senzaţiile de durere, cald-rece. Acestea sunt prezente în derm, unde se ramifică intens, străbat MB şi se extind şi în straturile profunde ale epidermului.

15.2. Sistemul proprioreceptor

Cuprinde în structura sa totalitatea receptorilor care detectează poziţia în spaţiu a corpului. Aceştia sunt reprezentaţi de către terminaţiile nervoase libere, care sunt dispuse spiralat în jurul fibrelor musculare striate scheletale şi de către fusurile neuro-musculare.

Fusurile neuro-musculare sunt structuri alungite, protejate la exterior de o capsulă conjunctivă. Ele sunt formate din fibre musculare specializate (numite fibre intrafusale), alături de fibre nervoase şi vase sanguine.

În cadrul unui fus neuro-muscular pot exista un număr variabil (2-10) de fibre intrafusale. Aceste fibre musculare specializate sunt de două tipuri:

- unele mai largi, îngroşate în zona lor centrală, loc unde sunt concentraţi numeroşi nuclei;
- altele mai subţiri şi care au nucleii distribuiţi pe toată lungimea celulei sub forma unui lanţ nuclear.

Fibrele nervoase din structura unui fus neuro-muscular (fibre nervoase intrafusale) pot fi de tip motor (axonii motoneuronilor din cornul anterior al măduvei spinării) şi de tip senzitiv (care sunt dendrite al neuronilor din ganglionii rahidieni).

Fibrele nervoase se ramifică intens în vecinătatea celor două tipuri de fibre musculare intrafusale.

Fibrele nervoase senzitive sunt de două tipuri:

- unele primare, dispuse spiralat în jurul porţiunii dilatate a fibrelor musculare intrafusale mai largi;
- altele secundare, care sunt localizate tot în spirală, dar numai în jurul fibrelor musculare intrafusale cu nuclei în lanţ.

15.3. Sistemul chemoreceptor

Gustul şi mirosul sunt percepute de către celule receptoare specializate localizate la nivelul mugurilor gustativi şi respectiv a epiteliului olfactiv (vezi capitolul Sistemul digestiv şi Sistemul respirator).

15.4. Sistemul fotoreceptor

Ochiul este un organ complex, fotosensibil, care permite analiza formei, intensităţii luminii şi a culorii reflectate de diferite obiecte. El are un diametru de aproximativ 24mm şi este localizat la nivelul orbitei.

Din punct de vedere structural ochiul este format din trei straturi concentrice:

- un strat extern reprezentat de sclerotică şi cornee;

Scanned with OKEN Scanner

- un strat intermediar numit strat vascular sau tract uveal, care este alcătuit din coroidă, corpul ciliar şi iris;
- un strat intern, de natură nervoasă – retina.

a) Stratul extern al ochiului

Stratul extern al ochiului primeşte şi inserţiile muşchilor extrinseci, muşchi care sunt responsabili de coordonarea mişcărilor oculare. Stratul extern ocular este în cea mai mare parte (5/6) reprezentat de către *sclerotică* (fig. 473). Aceasta, din punct de vedere morfologic, este formată dintr-un ţesut conjunctiv dens semiordonat (bogat în fibre de colagen I, intercalat cu fibre elastice) cu puţine celule de tip fibroblastic aplatizate şi un număr redus de vase sanguine. Acest ţesut contribuie la realizarea formei ochiului, care este menţinută şi de presiunea intraoculară realizată de umoarea apoasă (localizată anterior de cristalin) şi de umoarea vitroasă (localizată posterior de cristalin).

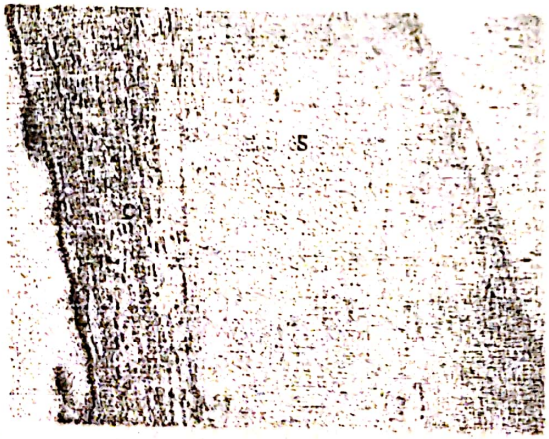

Fig. 473 – Sclerotica (s) şi coroida (c) – H.E. X 40

Suprafaţa externă a scleroticii este denumită episclerotică. Aceasta este conectată printr-un sistem de fibre subţiri de colagen, la un strat de ţesut conjunctiv dens numit capsula lui Tenon. Între capsula lui Tenon şi sclerotică se delimitează un spaţiu cunoscut sub denumirea de spaţiul lui Tenon, care permite mişcarea (alunecarea, rotirea) ochiului în toate direcţiile. Între sclerotică şi coroidă (stratul imediat următor) există lamina supracoroidală, care este formată dintr-un strat subţire de ţesut conjunctiv lax ce este bogat în fibroblaste, melanocite şi fibre elastice.

Anterior, 1/6 din tunica externă a ochiului este reprezentată de către *cornee* (fig. 474). O secţiune transversală prin cornee permite diferenţierea a 5 straturi: un epiteliu anterior, membrana Bowmann, ţesutul conjunctiv propriu al corneei, membrana Descemet şi un epiteliu posterior.



Fig. 474 – Camera anterioară şi cornee (c), H.E. X 40

Epiteliul anterior al corneei este unul de tip stratificat scuamos fără keratinizare (fig. 475). Sub acesta există membrana Bowmann, care este un strat acelular bogat în fibre de colagen tip I. Ţesutul conjunctiv propriu cornean este un ţesut dens ordonat (vezi cap. Ţesutul conjunctiv). Membrana Descemet este o structură acelulară alcătuită din fibre

Scanned with OKEN Scanner

Fig. 475 – Cornee – epiteliul anterior, H.E. X 100

de colagen organizate într-o rețea tridimensională.

Epiteliul posterior al corneei este reprezentat de un epiteliu simplu scuamos, care este implicat în sinteza elementelor din structura membranei Descemet (fig. 476). Aceste celule, din punct de vedere ultrastructural, conțin multiple vezicule de pinocitoză și pompe ionice membranare cu ajutorul cărora excesul de fluid din stroma corneei este rezorbit de endoteliu, asigurându-se astfel o stare de relativă deshidratare a țesutului propriu cornean, fapt care contribuie la menținerea calităților refractive ale corneei.

Fig. 476 – Cornee – epiteliul anterior și posterior, H.E. X 100

Joncțiunea sclero-corneeană sau limbusul reprezintă zona de trecere de la fibrele de colagen organizate ordonat la nivelul corneei, la fibrele grupate în mănunchiuri groase și dispuse neordonat de la nivelul scleroticii. Aceasta este o zonă bine vascularizată și care participă activ în procesele inflamatorii de la nivelul corneei.

Corneeea fiind o structură avasculară (element care contribuie la transparența ei) primește nutrienți prin difuziune de la nivelul vaselor sanguine adiacente și de la umoarea apoasă din camera anterioară a ochiului.

În zona limbusului (fig. 477), în țesutul conjunctiv există o serie de canale ce sunt tapetate de un epiteliu simplu scuamos și care prin confluare formează canalul lui Schlemm, prin care se asigură drenarea fluidului din camera anterioară a ochiului (umoarea apoasă).



Fig. 477 – Unghiul lui Schlemm – T.S. X 40

b) Stratul intermediar al ochiului

Stratul intermediar al ochiului sau tunica vasculară este formată din mai multe componente: coroida, corpul ciliar și irisul. Acestea împreună sunt cunoscute ca alcătuind tractul uveal.

Coroida este, din punct de vedere morfologic, un țesut conjunctiv foarte

Scanned with OKEN Scanner

bine vascularizat, bogat în fibroblaste, macrofage, limfocite, mastocite, plasmocite, fibre elastice şi de colagen. De asemenea, ea conţine un număr mare de melanocite, care conferă coroidei o culoare neagră caracteristică. Zona profundă a coroidei (denumită strat corio-capilar) este mai bine vascularizată (are un număr mai mare de capilare sanguine) decât zona externă a acesteia. Stratul corio-capilar este important deoarece participă la nutriţia retinei şi de aceea leziuni ale acestui ţesut induc leziuni grave retiniene.

O membrană subţire, amorfă separă stratul corio-capilar de retină. Această membrană, cunoscută sub denumirea de membrana lui Bruch se întinde de la papila optică (locul unde nervul optic intră în globul ocular), până la ora serrata.

Membrana lui Bruch este formată din 5 straturi: central există o reţea de fibre elastice, la exteriorul căreia pe ambele feţe se află un strat de fibre de colagen. Acestea din urmă sunt tapetate de MB a capilarelor din stratul corio-capilar pe o faţă şi de MB a epiteliului pigmentat retinian de partea cealaltă.

Coroida este "fixată" de sclerotică prin stratul (lamina) supracoroidal(ă) care este o bandă de ţesut conjunctiv lax bogat în melanocite.

Corpul ciliar reprezintă expansiunea anterioară a coroidei până la nivelul cristalinului. Din punct de vedere histologic corpul ciliar este format din ţesut conjunctiv lax bogat în vase sanguine, fibre elastice şi melanocite. Suprafaţa corpului ciliar ce vine în raport cu camera posterioară şi cristalinul este acoperită de o expansiune anterioară a retinei. În această regiune retina este formată din două straturi:

- un strat ce vine în contact direct cu corpul ciliar şi care este format dintr-un epiteliu simplu prismatic înalt, în care celulele sunt bogate în melanină; acest strat ar corespunde stratului pigmentar din structura generală a retinei (tunica internă a ochiului);
- al 2-lea strat ce îl acoperă pe primul şi care este derivat din stratul senzorial al retinei şi care este format dintr-un epiteliu simplu prismatic înalt nepigmentat.

Procesele ciliare sunt expansiuni neregulate ale corpului ciliar care au o dispoziţie radiară spre exterior. Ele sunt formate dintr-un ţesut conjunctiv lax cu numeroase capilare fenestrate şi care este acoperit de cele 2 straturi de epitelii simple descrise anterior (fig. 478).

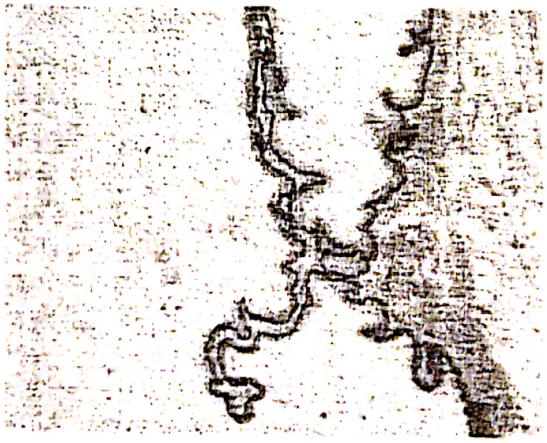

Fig. 478 – Procesele ciliare – T.S. X 40

Irisul este o extensie a coroidei care acoperă parţial cristalinul şi care lasă o deschidere centrală numită pupilă. El este format dintr-un strat discontinuu de fibroblaste şi celule pigmentare sub care se află un ţesut conjunctiv slab vascularizat, ce conţine câteva fibre, multe fibroblaste şi melanocite. Stratul următor este alcătuit dintr-un ţesut conjunctiv lax bine vascularizat. Suprafaţa posterioară, musculară, a irisului este tapetată de un epiteliu care

Scanned with OKEN Scanner

are un strat intern (ce vine în raport cu camera posterioară) şi unul pigmentat (deoarece celulele conţin multe granule de melanină). Melanocitele din stroma irisului sunt responsabile de culoarea ochilor şi de asemenea blochează pasajul luminii în ochi (exceptând zona pupilei). Dacă stratul pigmentat din zona interioară a irisului este format numai din câteva celule, lumina reflectată de epiteliul pigmentat de culoare neagră prezent pe suprafaţa posterioară a irisului va fi albastră. Dacă creşte cantitatea de pigment în acea zonă, irisul va avea tente diferite: albastru-verzui, cenuşii şi în final maro. Persoanele cu albinism, care nu au pigment melanic vor avea o culoare roz a irisului care rezultă din reflexia luminii de la vasele sanguine din iris.

Cristalinul este o structură biconvexă caracterizată prin mare plasticitate, proprietate care se pierde cu înaintarea în vârstă. El este format din punct de vedere histologic din 3 componente:

- capsula cristalinului, care este o structură omogenă, elastică ce acoperă la exterior cristalinul şi care este alcătuită în principal din colagen IV şi glicoproteine amorfe;
- epiteliul subcapsular ce este reprezentat de un epiteliu simplu cubic şi care este prezent numai pe suprafaţa anterioară a cristalinului;
- fibrele cristalinului care apar sub forma unor structuri subţiri şi alungite; ele sunt celule înalt diferenţiate derivate din epiteliul subcapsular; aceste celule îşi pierd eventual şi nucleii şi alte organite citoplasmatice şi devin tot mai elongate; procesul de elongare cunoscut sub denumirea de "maturare" continuă toată viaţa; fibrele cristalinului conţin în citoplasmă o serie de proteine numite cristaline; deşi producţia de fibre are loc toată viaţa, rata ei scade cu vârsta.

Cristalinul este menţinut în poziţie de către zonulă, care este formată din mănunchiuri de fibre ce se inseră pe capsula cristalinului şi pe capătul extern al corpului ciliar şi care participă în mod activ la realizarea acomodării.

Corpul vitros este un gel transparent, refractil care umple cavitatea vitroasă a ochiului situată în spatele cristalinului. El aderă de retină pe întreaga sa suprafaţă (în special la nivelul orei serarata) şi este format în principal din apă (99%), electroliţi, fibre de colagen, acid hialuronic. Ocazional, macrofage şi o serie de celule numite hialocite sunt observate la periferia corpului vitros, celule posibil implicate în sinteza fibrelor de colagen şi a acidului hialuronic.

c) Tunica internă a ochiului (Retina)

Retina este stratul intern al ochiului. Ea conţine în structura sa o serie de celule specializate, numite celule cu conuri şi celule cu bastonaşe, care sunt responsabile de fotoreceptie.

Ea derivă din invaginarea anterioară a veziculei cefalice denumită veziculă optică. Vezicula optică vine în contact cu suprafaţa ectodermului şi treptat se invaginează în zona sa centrală formând cupa optică ce prezintă pereţi dublii. La adult, stratul extern al cupei optice va genera epiteliul pigmentat, iar partea optică propriu-zisă a retinei va deriva din stratul intern al cupei optice.

Epiteliul pigmentat al retinei acoperă întreaga suprafaţă internă a ochiului şi se reflectă la nivelul corpului

Scanned with OKEN Scanner

ciliar şi pe peretele posterior al corpului ciliar şi a irisului.

Discul optic este localizat pe peretele posterior şi reprezintă zona de ieşire a nervului optic. Deoarece el este o regiune care nu conţine celule fotoreceptoare, mai este denumit şi "pata oarbă" a retinei.

Aproximativ 2,5 mm lateral de discul optic există o zonă de culoare galbenă a retinei numită "pata galbenă" sau macula lutea. Central, în pata galbenă există o mică depresiune ovalară numită fovea centralis, care este zona retiniană de maximă acuitate vizuală. Fovea centralis este de fapt o zonă specială a retinei, în care se găsesc numai celule cu conuri strâns împachetate. Pe măsură ce creşte distanţa de fovea centralis la nivelul retinei se observă o scădere a numărului de celule cu conuri şi o creştere a celulelor cu bastonaşe.

Porţiunea de retină care funcţionează ca şi structură receptoare se întinde de la discul optic până la ora serrata şi este formată, în grosime, din 10 straturi (fig. 479, 480). Pornind de la exterior (adiacent coroidei) spre interior aceste straturi sunt:

1. epiteliul pigmentat;
2. stratul celulelor cu conuri şi cu bastonaşe;
3. membrana limitantă externă;
4. stratul nuclear extern;
5. stratul plexiform extern;
6. stratul nuclear intern;
7. stratul plexiform intern;
8. stratul celulelor ganglionare;
9. stratul fibrelor nervului optic;
10. membrana limitantă internă.

1.Epiteliul pigmentat retinian este format dintr-un rând de celule cubico-prismatice cu nucleii situaţi la polul bazal. Aceste celule aderă ferm de membrana lui Bruch, care este localizată între coroidă şi celulele pigmentate. La nivelul feţelor membranare laterale aceste celule prezintă numeroase joncţiuni de tip ocludens şi adherens, care participă la realizarea unei bariere sânge-retină. Cea mai importantă caracteristică a acestor celule este prezenţa în citoplasma polului apical a numeroase granule cu melanină, pe care ele le sintetizează şi le stochează.

Epiteliul pigmentat al retinei are rolul de a absorbi lumina după ce celulele fotoreceptoare au fost stimulate, fagocitează resturile membranoase uzate de la vârfurile celulelor cu bastonaşe şi intervin în perceperea vizuală prin realizarea esterificării vitaminei A.

2.Stratul celulelor cu conuri şi bastonaşe

Porţiunea optică a retinei conţine două tipuri diferite de celule fotoreceptoare: celulele cu conuri şi celulele cu bastonaşe. Ambele sunt celule polarizate a căror porţiuni apicale sunt cunoscute sub denumirea de "segmente externe" şi care sunt de fapt dendrite specializate. Segmentele externe ale celulelor cu conuri şi bastonaşe sunt înconjurate de celulele pigmentate retiniene, iar baza lor realizează sinapse cu celulele adiacente ale stratului bipolar.

La nivelul retinei există aproximativ 100-120 milioane de celule cu bastonaşe şi cca. 6 milioane de celule cu conuri. Celulele cu bastonaşe sunt specializate în perceperea vizuală în lumină difuză (întunecată), în timp ce celulele cu conuri sunt receptorii pentru perceperea obiectelor în lumină puternică şi de asemenea a culorilor acestora. Celulele cu conuri şi bastonaşe nu sunt uniform răspândite în structura retinei, astfel celulele cu conuri sunt concentrate în zona foveei centralis, acea arie retiniană fiind zona de maximă acuitate vizuală.

Scanned with OKEN Scanner

Celulele cu batonaşe sunt celule foarte sensibile ele fiind activate chiar şi de un foton al luminii. Ele însă nu asigură perceperea vizuală în lumină puternică sau definirea culorilor. Din punct de vedere morfologic se prezintă ca celule alungite (50µm lungime şi 3µm grosime), care sunt orientate paralel între ele, dar perpendicular pe retină. La nivelul lor se descriu mai multe zone: un segment extern, un segment intern, o regiune nucleară şi una sinaptică.

Segmentul extern al celulelor cu bastonaş este o terminaţie dendritică, care prezintă câteva sute de lamele membranoase aplatizate ce sunt orientate perpendicular pe axul lung al celulei. Fiecare lamelă reprezintă de fapt o invaginare a plasmalemei ce este detaşată de pe suprafaţa celulei formând un disc. Fiecare disc este compus din două membrane separate una de alta printr-un spaţiu de 8 nm. Membranele plasmatice conţin rodopsină, un pigment sensibil la lumină, care este reciclat cu ajutorul celulelor epiteliului pigmentar retinian. Deoarece segmentul extern al celulelor cu bastonaş este mai lung decât al celulelor cu conuri, acestea răspund mai lent la stimulul luminos.

Segmentul intern al celulelor cu bastonaş este separat de segmentul extern printr-o zonă mai îngustă numită regiune de legătură. În zona din vecinătatea acestei constricţii citoplasma celulei cu bastonaş conţine numeroase mitocondrii şi granule de glicogen, ambele fiind necesare pentru producţia de energie necesară procesului vizual. Spre zona bazală, citoplasma segmentului intern este bogată în RER, complex Golgi şi REN. Proteinele produse în segmentul intern migrează spre segmentul extern al celulei unde vor fi încorporate la nivelul discurilor.

Celulele cu conuri sunt celule fotoreceptor specializate ale retinei care permit perceperea vizuală în lumină diurnă precum şi distincţia culorilor. Se cunosc trei tipuri diferite de celule cu conuri, fiecare dintre acestea având o varietate a pigmentului vizual numit iodopsină. Fiecare tip de iodopsină prezintă o fotosensibilitate maximă faţă de una dintre cele trei culori de bază ale spectrului – roşu, verde şi albastru.

Celulele cu conuri sunt tot celule alungite (60 µm lungime şi 1,5 µm grosime), ele având lungimea maximă la nivelul fovei centralis. Ele prezintă o structură asemănătoare cu cea a celulelor cu bastonaş, cu câteva diferenţe:

- segmentul extern are mai mult forma unui con decât cea a unui bastonaş;
- discurile conurilor, formate tot din lamele ale plasmalemei sunt astaşate la nivelul membranei plasmatice, spre deosebire de lamelele celulelor cu bastonaş care sunt separate de membrana plasmatică;
- reciclarea foto-pigmentului în celulele cu conuri nu implică celulele epiteliului pigmentar retinian pentru procesare, ca în cazul celulelor cu bastonaş.

3.Membrana limitantă externă

Deşi termenul de "membrană limitantă externă" este încă folosit pentru denumirea acestui strat retinian, această structură nu este o membrană. În ME s-a observat că acest „strat" retinian reprezintă o zonă de zonule adherens între celulele Müller (celule neurogliale modificate) şi celulele fotoreceptoare. Distal de acestea, microvilii celulelor Müller se proiectează în interstiţiul dintre segmentele interne ale celulelor cu conuri şi bastonaşe.

4.Stratul nuclear extern

Reprezintă o zonă ocupată în principal de nucleii celulelor cu conuri şi

Scanned with OKEN Scanner

bastonaşe. În MO nucleii celulelor cu bastonaşe sunt mai mici, mai rotunzi şi au cromatina mai condensată comparativ cu nucleii celulelor cu conuri.

5.Stratul plexiform extern

La nivelul stratului plexiform extern sunt localizate sinapsele de tip axo-dendritice realizate între celulele fotoreceptoare şi dendritele neuronilor bipolari şi celulele orizontale. Există două tipuri de sinapse în această regiune retiniană: sinapse aplatizate care prezintă structura histologică comună a unei sinapse şi sinapse invaginate. Acestea din urmă sunt sinapse unice ca structură şi care reprezintă o sinapsă a unei dendrite a unei celule bipolare cu dendritele provenite de la două celule orizontale, cu formarea deci a unei "triade".



Fig. 479 – Retina - H.E. X 100

6.Stratul nuclear intern

Este un strat format din nucleii celulelor bipolare, celulelor orizontale, celulelor amacrine şi celulelor Müller.

Neuronii bipolari sunt celule localizate între celulele fotoreceptoare şi celulele ganglionare. Aceşti neuroni pot fi conectaţi la multiple celule cu bastonaş (în număr de 10 la nivelul maculei şi peste 100 la nivelul orei serrata) permiţându-se sumarea semnalelor, fapt care este util în special în situaţia percepţiei în lumină de intensitate redusă. Axonii celulelor bipolare realizează sinapse cu dendritele celulelor ganglionare.



Fig. 480 – Retina - H.E. X 200

Celulele orizontale sunt celule localizate la nivelul stratului nuclear intern retinian şi care realizează sinapse cu joncţiunile sinaptice dintre celulele fotoreceptoare şi celulele bipolare, aceste celule contribuinnd la modularea activităţii sinaptice.

Celulele amacrine sunt celule situate la limita internă a stratului nuclear intern. Toate dendritele acestor celule ies în mod caracteristic dintr-o anumită regiune (pol) celulară şi se termină la nivelul complexelor sinaptice realizate între celulele bipolare şi celulele ganglionare.

Celulele Müller sunt celule neurogliale care funcţionează ca şi celule de suport pentru retina neurală, ele întinzându-se în "aria" situată între corpul vitros şi segmentele interne ale celulelor cu conuri şi bastonaşe, unde celulele Müller realizează sinapse cu celulele fotoreceptoare (reprezentate morfologic prin membrana limitantă externă).

Scanned with OKEN Scanner

7.Stratul plexiform intern
Procesele celulelor amacrine, celulelor bipolare, celulelor ganglionare se găsesc la nivelul acestui strat retinian. Sinapsele axo-dendritice dintre axonii celulelor bipolare şi dendritele celulelor ganglionare şi amacrine sunt de asemenea localizate la acest nivel. Şi în această regiune sunt prezente două tipuri de sinapse: sinapse aplatizate şi sinapse invaginate. Sinapsele invaginate sunt realizate între un axon a unei celule bipolare şi două dendrite, fie ale unei celule amacrine, fie ale unei celule ganglionare cu formarea unei "diade".
8.Stratul celulelor ganglionare reprezintă localizarea corpului neuronilor multipolari ai celulelor ganglionare. Axonii acestor neuroni se îndreaptă spre sistemul nervos central. Hiperpolarizarea celulelor cu conuri şi bastonaş activează aceste celule ganglionare, ele ulterior generând un potenţial de acţiune ce va fi transmis pe căile nervoase vizuale spre scoarţa cerebrală.
9.Stratul fibrelor nervului optic
Fibrele nervoase reprezentate de către axonii nemielinizaţi ai celulelor ganglionare intră în structura acestui strat. Aceşti axoni devin mielinizaţi în momentul în care nervul optic străpunge sclerotica.
10.Membrana limitantă internă este reprezentată de MB a celulelor Müller.

Structurile accesorii ale ochiului

Acestea sunt reprezentate de conjunctivă, pleoape, aparatul lacrimal.
1.Conjunctiva este o membrană mucoasă, subţire care acoperă porţiunea anterioară a ochiului până la cornee (conjunctiva bulbară) şi suprafaţa internă a pleoapelor (conjunctiva palpebrală). Ea este formată dintr-un epiteliu stratificat prismatic cu numeroase caliciforme dispus pe o MB, sub care există un ţesut conjunctiv lax (lamina propria sau corion). Secreţia celulelor caliciforme devine parte din compoziţia filmului lacrimal, ea acţionând ca factor de protecţie şi de lubrifiere a epiteliului anterior al ochiului. La nivelul joncţiunii corneo-sclerotice (unde începe corneeea), conjunctiva se continuă sub forma unui epiteliu stratificat scuamos (pavimentos) - epiteliu cornean, care este lipsit de celule caliciforme.

2.Pleoapele sunt repliuri mobile ale pielii care protejează ochiul. Pielea pleoapelor este subţire şi elastică permiţând mobilitatea lor. Pe marginile libere ale pleoapelor se găsesc genele, care sunt fire de păr aranjate pe 3-4 rânduri şi care nu prezintă muşchi erector al firului de păr. Dermul pielii pleoapelor este redus cantitativ, conţine multe fibre elastice şi este lipsit de adipocite albe. În dermul pielii pleoapelor există 3 tipuri de glande: glandele Meibomian, glandele lui Moll şi Zeis.

Glandele Meibomian sunt glande sebacee alungite care nu comunică cu foliculii piloşi. Ele produc un material uleios, ce acoperă stratul apos lacrimal prevenind evaporarea rapidă a acestuia.

Glandele lui Moll sunt glande sudoripare care îşi varsă secreţia la nivelul genelor pleoapelor.

Glandele lui Zeis sunt glande mici, ele fiind de fapt glande sebacee modificate, care sunt conectate la foliculii piloşi ai genelor pleoapelor.

3.Aparatul lacrimal este format din glandele lacrimale, canalele lacrimale, sacul lacrimal şi canalul naso-lacrimal.

Scanned with OKEN Scanner

Glanda lacrimală este o glandă localizată în porțiunea anterio-superioară-temporală a orbitei. Ea este o glandă tubulo-acinară de tip seros. Canalele (canaliculii lacrimali) glandei lacrimale sunt conducte tapetate de un epiteliu stratificat scuamos (pavimentos) fără keratinizare. Ele converg spre un canal lacrimal comun, care se deschide în sacul lacrimal. Sacul lacrimal este porțiunea dilatată a sistemului de drenaj lacrimal care în final se deschide în meatul inferior.

Sacul lacrimal și canalul nazo-lacrimal sunt tapetate de un epiteliu pseudostratificat prismatic ciliat. Glandele lacrimale produc o secreție bogată în enzime și lizozim, secreție care realizează umectarea suprafeței ochiului și funcționează și ca factor de protecție locală (prin lizozim).

15.5. Sistemul audioreceptor (urechea)

Urechea sau aparatul vestibulo-cohlear este format din trei părți: urechea externă (unde sunetele sunt captate), urechea medie (unde sunetele din aer sunt transmise printr-un sistem osos spre urechea internă. La nivelul urechii interne (al 3-lea segment) are loc traducerea vibrațiilor în impulsuri nervoase, care ulterior sunt transmise către SNC. La nivelul urechii interne se găsește și organul vestibular ce este responsabil de menținerea echilibrului.

1. Urechea externă este la rândul său formată din pavilionul urechii și canalul auditiv extern.

Pavilionul urechii este reprezentat din punct de vedere morfologic de un un țesut cartilaginos elastic, neregulat ca și formă, care este acoperit pe toate fețele de un strat aderent de piele.

Canalul auditiv extern este un conduct care se extinde spre osul temporal, limita sa internă fiind membrana timpanică. Canalul este tapetat de un epiteliu stratificat scuamos sub care se află un țesut conjunctiv care conține foliculi piloși, glande sebacee și un tip special de glande sudoripare (glande ceruminoase). Acestea sunt glande tubulo-glomerulate care produc cerum, o substanță maronie, semisolidă, bogată în lipide. Firele de păr și cerumul au rol de protecție. Peretele canalului auditiv extern este susținut în 1/3 externă de un țesut cartilaginos, după care rolul său este preluat de osul temporal.

Membrana timpanică pe suprafața externă este acoperită de un strat subțire de epiderm, iar cea internă de un epiteliu simplu cubic, care se continuă cu epiteliul ce tapetează cavitatea timpanică. Între cele două epitelii există un ax conjunctiv cu fibre de colagen, fibre elastice și fibroblaști. Cadranul antero-superior al membranei timpanice este mai transparent ca urmare a faptului că țesutul conjunctiv la acest nivel este în cantitate mai mică. Această regiune se numește membrana Schrapnell.

Membrana timpanică are rolul de a transmite sunetele captate către oscioarele urechii medii.

2. Urechea medie

Urechea medie se mai numește și cavitatea timpanică. Ea este un spațiu neregulat aflat în osul temporal, între membrana timpanică și suprafața osoasă a urechii interne. Urechea medie comunică anterior cu faringele prin trompa lui Eustachio și posterior cu cavitatea mastoidiană săpată în osul temporal.

Cavitatea timpanică este tapetată de un epiteliu simplu scuamos sub care

Scanned with OKEN Scanner

se află un țesut conjunctiv lax aderent de periost. În apropierea trompei lui Eustachio și în interiorul ei epiteliul simplu scuamos se transformă în epiteliu pseudostratificat prismatic ciliat. În zona centrală a peretelui urechii medii se găsesc două membrane de acoperire: fereastra ovală și fereastra rotundă.

Membrana timpanică este conectată la fereastra ovală printr-o serie de oase mici: ciocănelul, nicovala și scărița, acestea având rolul de a transmite mecanic vibrațiile membranei timpanice urechii interne (ciocănelul fiind fixat pe membrana timpanică, iar scărița pe membrana ferestrei ovale). Cele trei oscioare sunt legate între ele prin articulații și ca toate elementele din urechea medie sunt acoperite de un epiteliu simplu scuamos.

3. Urechea internă

Este formată din labirintul osos și din labirintul membranos, care este situat în interiorul primului.

Labirintul osos este o cavitate neregulată localizată în regiunea pietroasă a osului temporal. El este alcătuit din trei componente: canalele semicirculare, vestibulul și cohlea.

Labirintul osos este tapetat de către endoost și este separat de labirintul membranos printr-un spațiu perilimfatic, care este ocupat de către perilimfă. Perilimfa este un lichid clar cu o compoziție electrolitică asemănătoare fluidului extracelular, dar cu mai puține proteine față de acesta.

Cele trei canalele semicirculare ale labirintului osos (superior, posterior și lateral) sunt orientate în unghi de 90^0 unul față de celălalt. Un capăt al fiecărui canal semicircular este mai dilatat, acea regiune fiind cunoscută sub denumirea de ampulă.

Vestibulul este zona centrală a labirintului osos, care este situată între cohlee (situată anterior) și cele 3 canale semicirculare (localizate posterior). Peretele său lateral conține fereastra ovală și fereastra rotundă. În interiorul său sunt găzduite două regiuni specializate ale labirintului membranos: utricula și sacula.

Cohleeea apare ca prelungire osoasă spiralată asemănătoare unei cochilii de melc, obținute prin realizarea a 2 ture și jumătate de răsucire în jurul unui ax central numit modiol.

Labirintul membranos

Este situat în interiorul labirintului osos și conține în interior endolimfă. Din punct de vedere structural și labirintului membranos i se descriu mai multe zone: utricula și sacula, canalele semicirculare și canalul cohlear.

Benzi subțiri de țesut conjunctiv care străbat perilimfa, atașează labirintul membranos la endoostul labirintului osos. Din punct de vedere anatomic utricula și sacula sunt interconectate printr-un canal scurt numit ductul utriculo-sacular.

Utricula și sacula sunt structuri de tip sacular localizate în interiorul vestibulului labirintului osos, care conțin celule neuroepiteliale (în zone mai îngroșate numite macule), care sunt receptori specializați pentru perceperea poziției capului și detectării mișcărilor liniare.

În zonele receptoare în microscopie optică se diferențiază celule receptoare (celule „păroase"), care sunt însoțite de celule cu funcție de susținere.

Din punct de vedere structural, celulele cu rol de receptori prezintă la polul apical o serie de microvili și un cil (ce este probabil imobil). În raport cu

Scanned with OKEN Scanner

aspectul terminațiilor nervoase aferente, celulele „păroase" sunt de două tipuri: celule tip I (la nivelul cărora terminațiile nervoase au aspect de „cupă" care înconjură baza celulelor) și celule tip II (care prezintă la polul bazal terminații nervoase aferente mici).

Celulele de susținere din ariile receptoare sunt celule prismatic înalte, cu nucleul situat la polul bazal și cu multiple microvilozități la polul apical. Ele apar dispersate printre celulele „păroase", având rol de susținere a celulelor receptoare.

Acest epiteliu specializat (neuroepiteliu) este acoperit de un strat gros glicoproteic, cu o consistență gelatinoasă și în care există mici depozite de cristale (carbonat de calciu) numite otoliți.

Ductele semicirculare respectă forma ductelor semicirculare ale labirintului osos. Ariile receptoare sunt prezente în zonele mai dilatate (ampulare) și sunt denumite criste ampulare. Acestea au o structură similară cu cea a ariilor receptoare maculare ale saculei și utriculei, dar stratul glicoproteic este mai gros și nu conține otoliți.

Dacă se realizează o secțiune transversală prin labirintul osos, la nivelul cohleei se constată prezența unui spațiu cu o formă triunghiulară care conține endolimfă și care se numește canal cohlear.

Canalului cohlear i se decriu 3 pereți:

- un perete superior – reprezentat de către membrana Reissner; aceasta este formată dintr-un ax fin de natură conjunctivă, ce este tapetat pe ambele fețe de un epiteliu simplu scuamos;
- un perete inferior – format de membrana bazilară, o structură conjunctivo-vasculo-nervoasă care este mărginită de un epiteliu simplu scuamos (pe fața dinspre rampa timpanică) și un epiteliu senzorial (organul lui Corti) pe versantul dinspre lumenul cohlear;
- un perete extern – care este împărțit de proeminența spirală externă în două regiuni: una superioară (formată dintr-un epiteliu pseudostratificat, numit stria vasculară, care este situat pe un țesut conjunctiv foarte bine vascularizat) și alta inferioară (care este formată dintr-un epiteliu simplu cubic, care se continuă pe suprafața membranei bazilare până la organul lui Corti).

Spațiul situat deasupra membranei bazale se numește spațiul vestibular (rampa vestibulară) și conține perilimfă. De la nivelul membranei spirale pleacă o altă membrană de natură conjunctivă, numită membrană bazilară. Membrana bazilară separă canalul cohlear de un alt spațiu ce conține perilimfă numit, rampa perilimfatică.

Deci, la nivelul secțiunii transversale prin cohlee se remarcă trei spații: două conțin perilimfă (rampa vestibulară – situată superior și rampa timpanică – situată inferior), între ele existând canalul cohlear (rampa medie) care conține endolimfă. Pe suprafața membranei bazilare se află localizat receptorul auditiv care se numește organul lui Corti.

Membrana bazilară este o lamă de țesut conjunctiv care conține fibre de colagen orientate paralel între ele, astfel încât baza canalului cohlear are o oarecare rigiditate (ea va vibra sub influența mișcărilor endolimfei determinate de undele sonore transmise până la acest nivel). Pe membrana bazilară există 2 șanțuri: șanțul spiral

Scanned with OKEN Scanner

se află un țesut conjunctiv lax aderent de periost. În apropierea trompei lui Eustachio și în interiorul ei epiteliul simplu scuamos se transformă în epiteliu pseudostratificat prismatic ciliat. În zona centrală a peretelui urechii medii se găsesc două membrane de acoperire: fereastra ovală și fereastra rotundă.

Membrana timpanică este conectată la fereastra ovală printr-o serie de oase mici: ciocănelul, nicovala și scărița, acestea având rolul de a transmite mecanic vibrațiile membranei timpanice urechii interne (ciocănelul fiind fixat pe membrana timpanică, iar scărița pe membrana ferestrei ovale). Cele trei oscioare sunt legate între ele prin articulații și ca toate elementele din urechea medie sunt acoperite de un epiteliu simplu scuamos.

3. Urechea internă

Este formată din labirintul osos și din labirintul membranos, care este situat în interiorul primului.

Labirintul osos este o cavitate neregulată localizată în regiunea pietroasă a osului temporal. El este alcătuit din trei componente: canalele semicirculare, vestibulul și cohlea.

Labirintul osos este tapetat de către endoost și este separat de labirintul membranos printr-un spațiu perilimfatic, care este ocupat de către perilimfă. Perilimfa este un lichid clar cu o compoziție electrolitică asemănătoare fluidului extracelular, dar cu mai puține proteine față de acesta.

Cele trei canalele semicirculare ale labirintului osos (superior, posterior și lateral) sunt orientate în unghi de 90^0 unul față de celălalt. Un capăt al fiecărui canal semicircular este mai dilatat, acea regiune fiind cunoscută sub denumirea de ampulă.

Vestibulul este zona centrală a labirintului osos, care este situată între cohlee (situată anterior) și cele 3 canale semicirculare (localizate posterior). Peretele său lateral conține fereastra ovală și fereastra rotundă. În interiorul său sunt găzduite două regiuni specializate ale labirintului membranos: utricula și sacula.

Cohleeea apare ca prelungire osoasă spiralată asemănătoare unei cochilii de melc, obținute prin realizarea a 2 ture și jumătate de răsucire în jurul unui ax central numit modiol.

Labirintul membranos

Este situat în interiorul labirintului osos și conține în interior endolimfă. Din punct de vedere structural și labirintului membranos i se descriu mai multe zone: utricula și sacula, canalele semicirculare și canalul cohlear.

Benzi subțiri de țesut conjunctiv care străbat perilimfa, atașează labirintul membranos la endoostul labirintului osos. Din punct de vedere anatomic utricula și sacula sunt interconectate printr-un canal scurt numit ductul utriculo-sacular.

Utricula și sacula sunt structuri de tip sacular localizate în interiorul vestibulului labirintului osos, care conțin celule neuroepiteliale (în zone mai îngroșate numite macule), care sunt receptori specializați pentru perceperea poziției capului și detectării mișcărilor liniare.

În zonele receptoare în microscopie optică se diferențiază celule receptoare (celule „păroase"), care sunt însoțite de celule cu funcție de susținere.

Din punct de vedere structural, celulele cu rol de receptori prezintă la polul apical o serie de microvili și un cil (ce este probabil imobil). În raport cu

Scanned with OKEN Scanner

aspectul terminațiilor nervoase aferente, celulele „păroase" sunt de două tipuri: celule tip I (la nivelul cărora terminațiile nervoase au aspect de „cupă" care înconjură baza celulelor) și celule tip II (care prezintă la polul bazal terminații nervoase aferente mici).

Celulele de susținere din ariile receptoare sunt celule prismatic înalte, cu nucleul situat la polul bazal și cu multiple microvilozități la polul apical. Ele apar dispersate printre celulele „păroase", având rol de susținere a celulelor receptoare.

Acest epiteliu specializat (neuroepiteliu) este acoperit de un strat gros glicoproteic, cu o consistență gelatinoasă și în care există mici depozite de cristale (carbonat de calciu) numite otoliți.

Ductele semicirculare respectă forma ductelor semicirculare ale labirintului osos. Ariile receptoare sunt prezente în zonele mai dilatate (ampulare) și sunt denumite criste ampulare. Acestea au o structură similară cu cea a ariilor receptoare maculare ale saculei și utriculei, dar stratul glicoproteic este mai gros și nu conține otoliți.

Dacă se realizează o secțiune transversală prin labirintul osos, la nivelul cohleei se constată prezența unui spațiu cu o formă triunghiulară care conține endolimfă și care se numește canal cohlear.

Canalului cohlear i se decriu 3 pereți:

- un perete superior – reprezentat de către membrana Reissner; aceasta este formată dintr-un ax fin de natură conjunctivă, ce este tapetat pe ambele fețe de un epiteliu simplu scuamos;
- un perete inferior – format de membrana bazilară, o structură conjunctivo-vasculo-nervoasă care este mărginită de un epiteliu simplu scuamos (pe fața dinspre rampa timpanică) și un epiteliu senzorial (organul lui Corti) pe versantul dinspre lumenul cohlear;
- un perete extern – care este împărțit de proeminența spirală externă în două regiuni: una superioară (formată dintr-un epiteliu pseudostratificat, numit stria vasculară, care este situat pe un țesut conjunctiv foarte bine vascularizat) și alta inferioară (care este formată dintr-un epiteliu simplu cubic, care se continuă pe suprafața membranei bazilare până la organul lui Corti).

Spațiul situat deasupra membranei bazale se numește spațiul vestibular (rampa vestibulară) și conține perilimfă. De la nivelul membranei spirale pleacă o altă membrană de natură conjunctivă, numită membrană bazilară. Membrana bazilară separă canalul cohlear de un alt spațiu ce conține perilimfă numit, rampa perilimfatică.

Deci, la nivelul secțiunii transversale prin cohlee se remarcă trei spații: două conțin perilimfă (rampa vestibulară – situată superior și rampa timpanică – situată inferior), între ele existând canalul cohlear (rampa medie) care conține endolimfă. Pe suprafața membranei bazilare se află localizat receptorul auditiv care se numește organul lui Corti.

Membrana bazilară este o lamă de țesut conjunctiv care conține fibre de colagen orientate paralel între ele, astfel încât baza canalului cohlear are o oarecare rigiditate (ea va vibra sub influența mișcărilor endolimfei determinate de undele sonore transmise până la acest nivel). Pe membrana bazilară există 2 șanțuri: șanțul spiral

Scanned with OKEN Scanner

Bibliografie

1. Eroschenko V.P. – *di Fiore's Atlas of Histology with functional correlations*, Lippincott Williams & Wilkins, 2004
2. Eroschenko V.P. – *di Fiore's Atlas of Histology with functional correlations*, 11th edition, Lippincott Williams & Wilkins, 2007
3. Fawcett D.W., Jensh R.P. – *Bloom and Fawcett: Concise Histology*, 2nd edition, Arnold, London, 2002
4. Gartner L.P., Hiatt J.L. – *Color textbook of Histology*, 3th edition, Saunders, 2007
5. Gartner L.P., Hiatt J.L. – *Color Atlas of Histology*, 4th edition, Lippincott Williams & Wilkins 2005
6. Gartner L.P., Hiatt J.L. – *Color Textbook of Histology*, Saunders, 2001
7. Junqueira L.C., Carneiro J. – *Basic Histology: Text and Atlas*, 11th edition, McGraw-Hill/Appleton & Lange, 2005
8. Ross M.H., Kaye G.I., Pawlina W. – *Histology. A text and Atlas*, 4th edition, Lippincott Williams & Wilkins, Philadelphia, 2003
9. Ross M.H., Pawlina W – *Histology a text and atlas with correlated cell and molecular biology* 5th edition, Lippicot Williams and Wilkins, 2006
10. Young B., Lowe S.J., Stevens A, Heath W.J. – *Functional Histology - a text and colour atlas* 5th edition, Churchill Livingstone, 2006
11. Irina-Draga Căruntu, Coriolan Cotuțiu – *Histologie-țesuturi fundamentale*, Ed. "Gr. T. Popa" Iași, 2004

Scanned with OKEN Scanner